

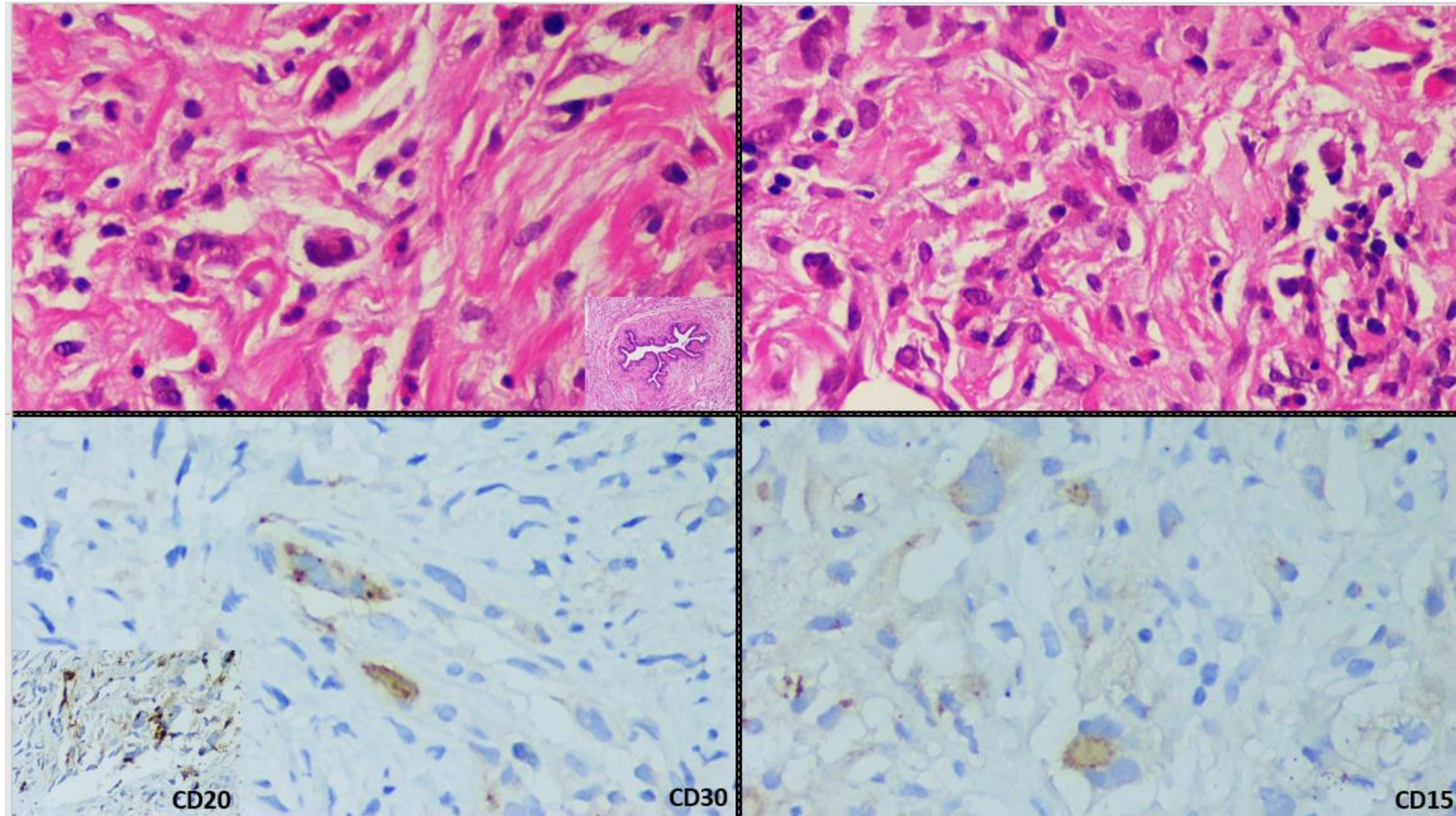
SEMINARIO
TOMÁS
VELÁZQUEZ

HANNALI QUINTERO BUENROSTRO

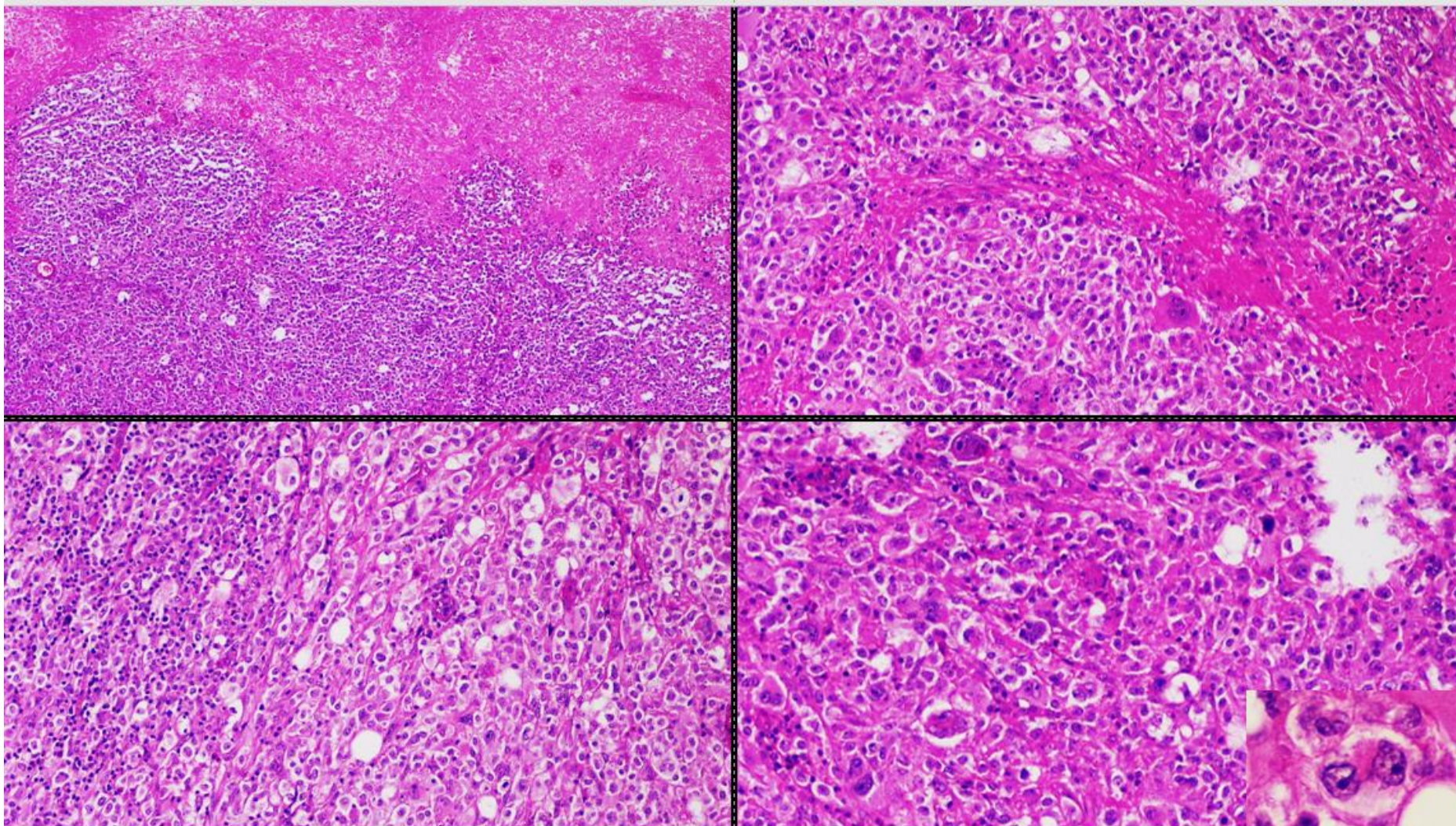
Datos clínicos:

- Paciente mujer de 35 años con Tumoración axilar derecha, diagnosticada con Linfoma de Hodgkin Clásico.
- Recibe 2 ciclos de ABVD con PET intervalo positivo con masa en mama derecha y mediastino

Biopsia por aguja de corte de tumoración mamaria:



Biopsia de tumoración mediastinal



Biopsia de tumoración mediastinal

