

LXV
CONGRESO

Colegio y
Asociación
Mexicana de
Patólogos A.C.

HOTEL HACIENDA JURICA
QUERÉTARO, QRO

1 al 4 de mayo 2024



FUNDADA EN 1979



Asociación de
Anatomopatólogos
de Querétaro A.C.

*Conocimiento que perdura y
evoluciona a través del tiempo*

Evento Híbrido

Seminario Tomás Velázquez

Hotel Hacienda Jurica

4 de mayo del 2024

Caso 1

LXV
CONGRESO

Colegio y
Asociación
Mexicana de
Patólogos A.C.

HOTEL HACIENDA JURICA
QUERÉTARO, QRO

1 al 4 de mayo 2024



*Conocimiento que perdura y
evoluciona a través del tiempo*

Evento Híbrido

LXV
CONGRESO

Colegio y
Asociación
Mexicana de
Patólogos A.C.

HOTEL HACIENDA JURICA
QUERÉTARO, QRO

1 al 4 de mayo 2024



*Conocimiento que perdura y
evoluciona a través del tiempo*

Evento Híbrido

GLORIA CELINA
MAIRENA
GUTIÉRREZ



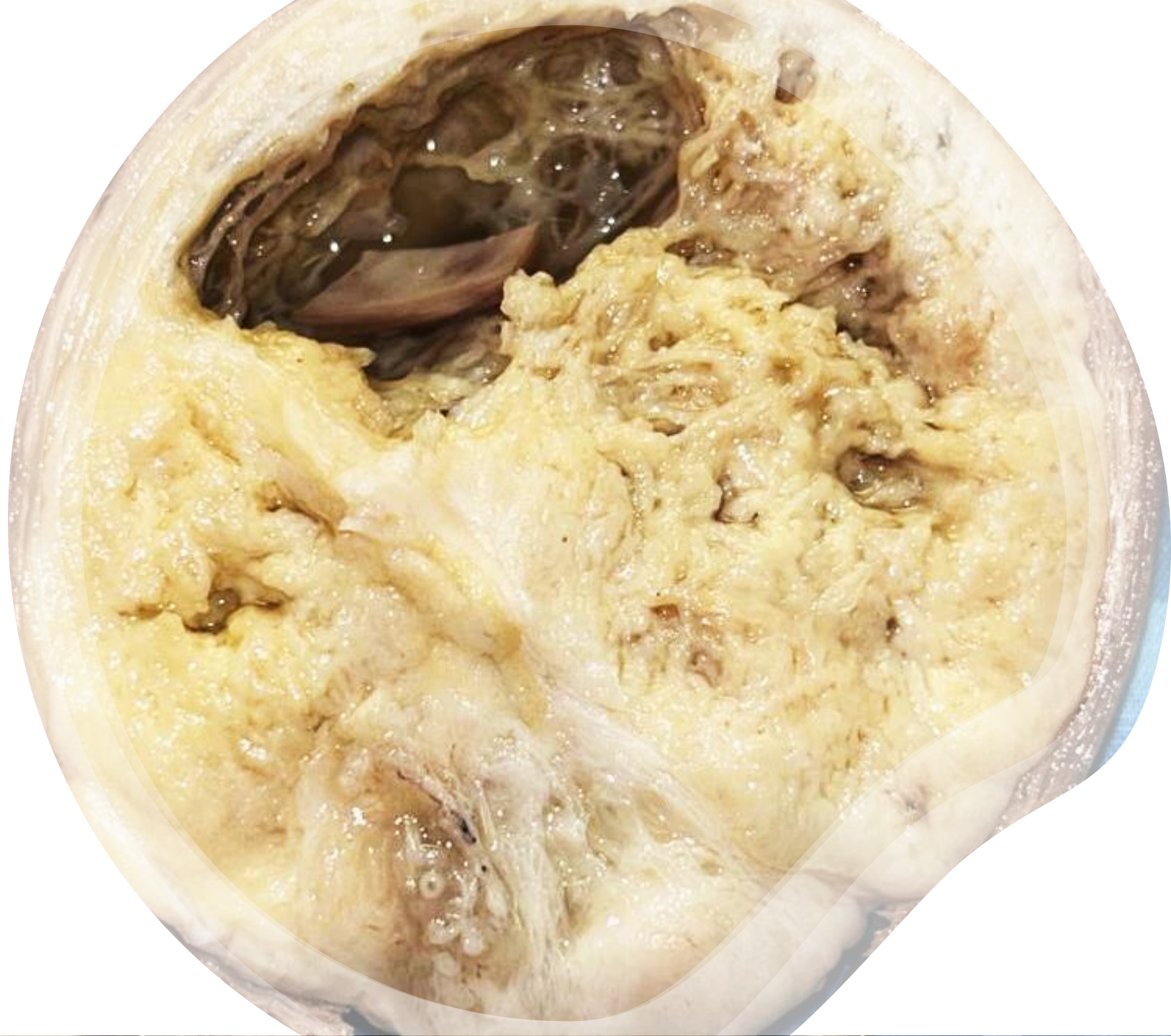ANATOMIA PATOLÓGICA.
ALTA ESPECIALIDAD EN
HEMATOPATOLOGIA.
ALTA ESPECIALIDAD EN
INMUNOHISTOQUÍMICA.

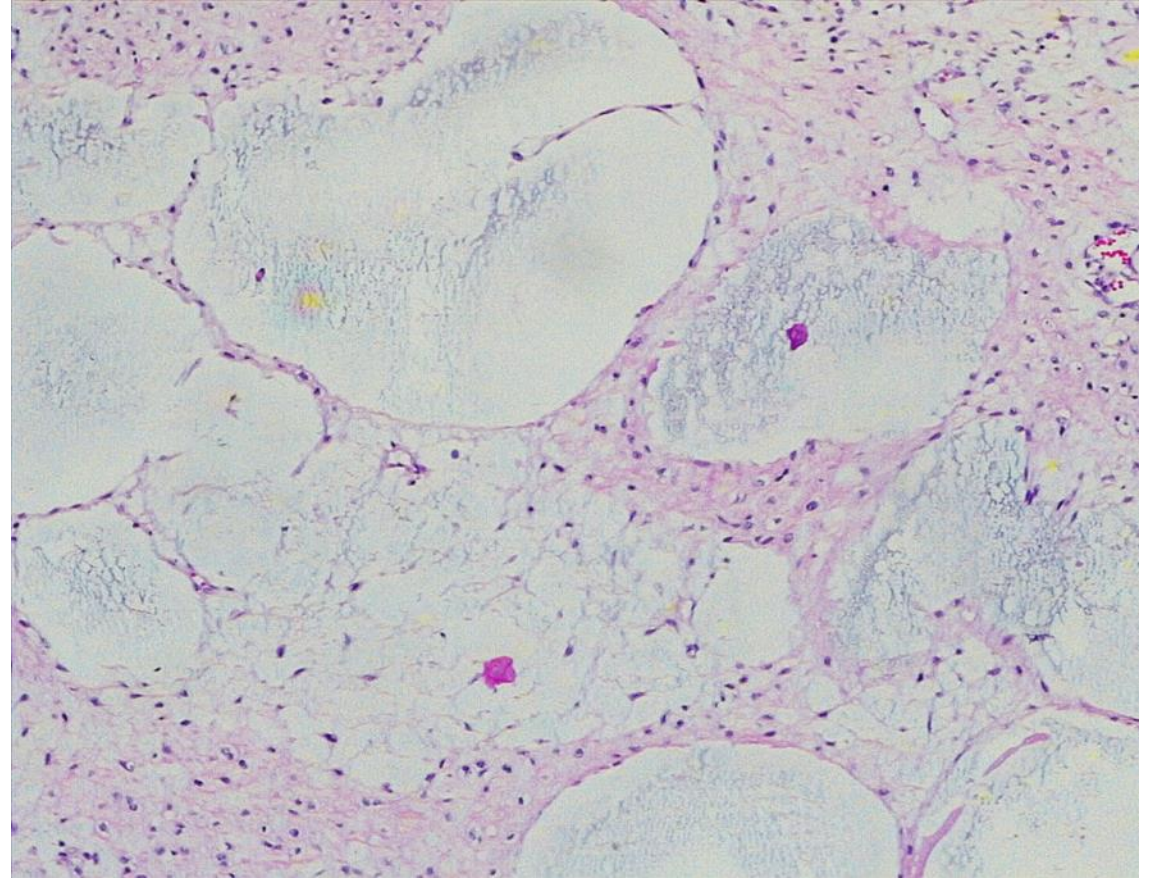
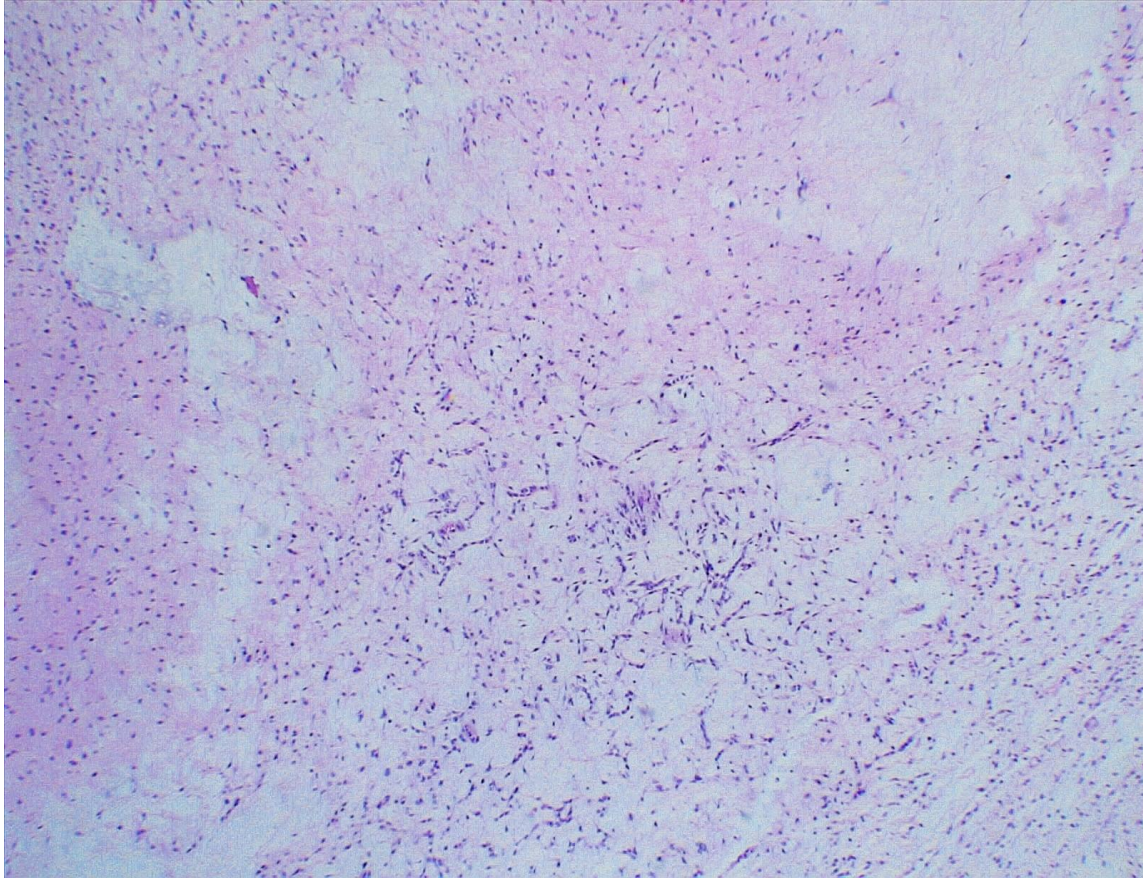
LABORATORIO DE PATOLOGÍA QUIRÚRGICA,
INMUNOHISTOQUÍMICA, BIOLOGIA MOLECULAR,
HIBRIDACION IN SITU FLUORESCENTE, PCR Y
SECUENCIACION

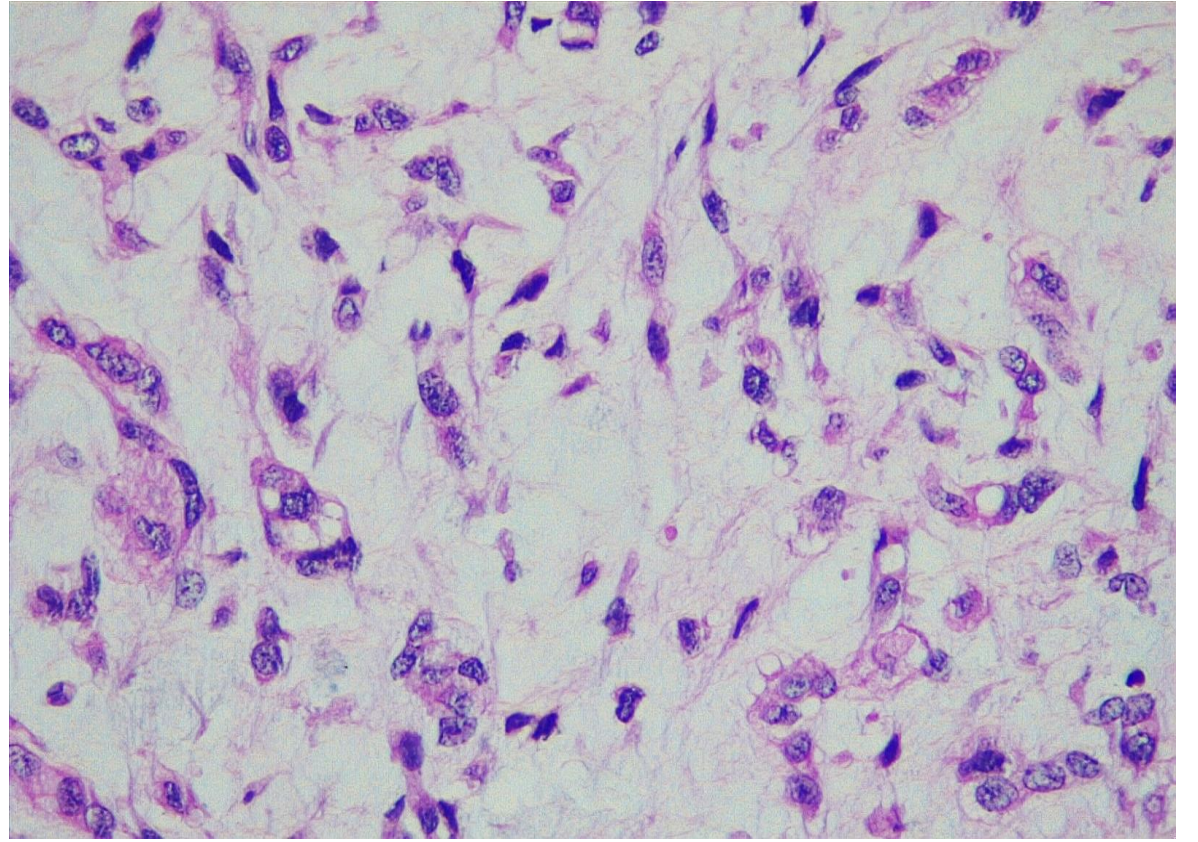
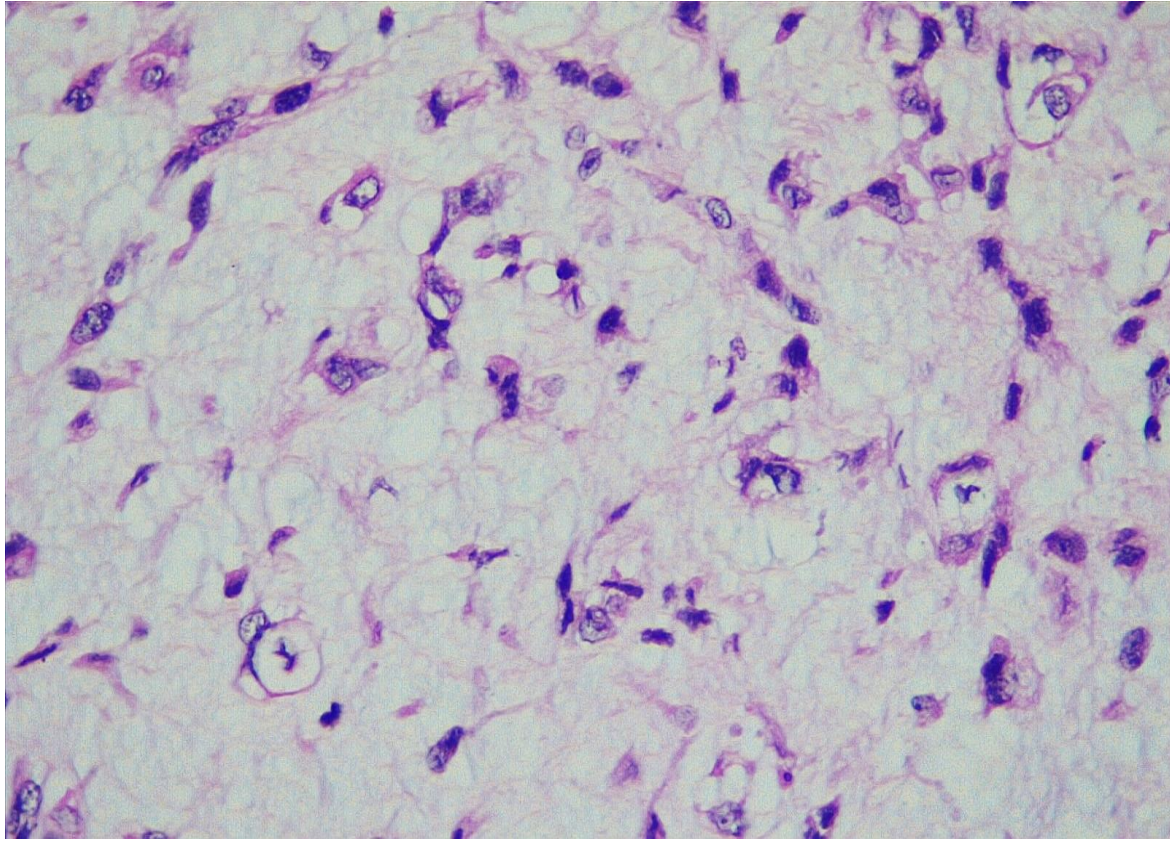
CASO CLÍNICO

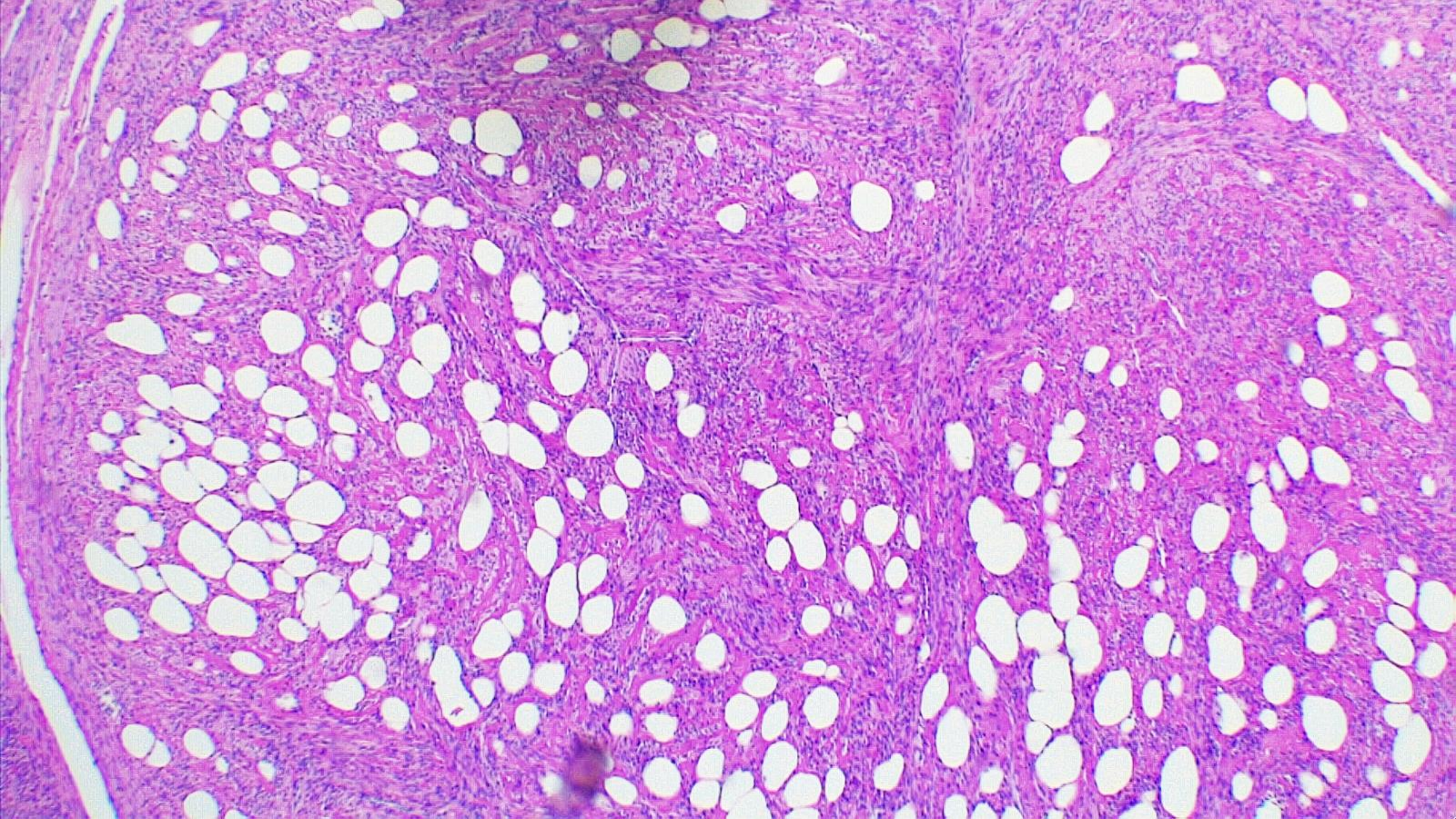
- Femenina.
- 57 años.
- Historia Clínica: tumor de cuerpo uterino.











Caso 2

LXV
CONGRESO

Colegio y
Asociación
Mexicana de
Patólogos A.C.

HOTEL HACIENDA JURICA
QUERÉTARO, QRO

1 al 4 de mayo 2024



*Conocimiento que perdura y
evoluciona a través del tiempo*

Evento Híbrido

DRA. MARA A. CÁRDENAS ESCUDERO

LXV
CONGRESO

Colegio y
Asociación
Mexicana de
Patólogos A.C.

HOTEL HACIENDA JURICA
QUERÉTARO, QRO

1 al 4 de mayo 2024



*Conocimiento que perdura y
evoluciona a través del tiempo*

Evento Híbrido



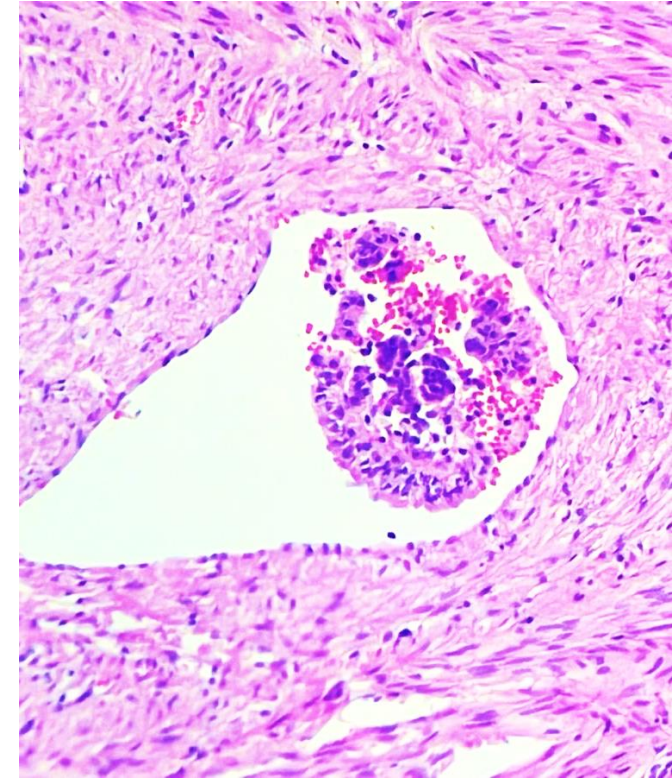
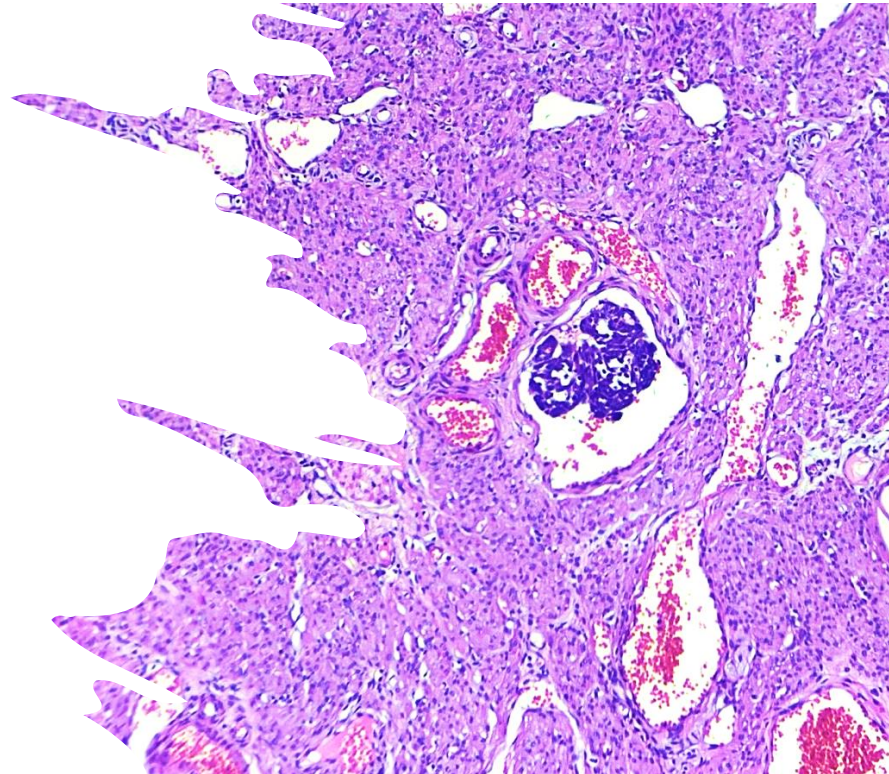
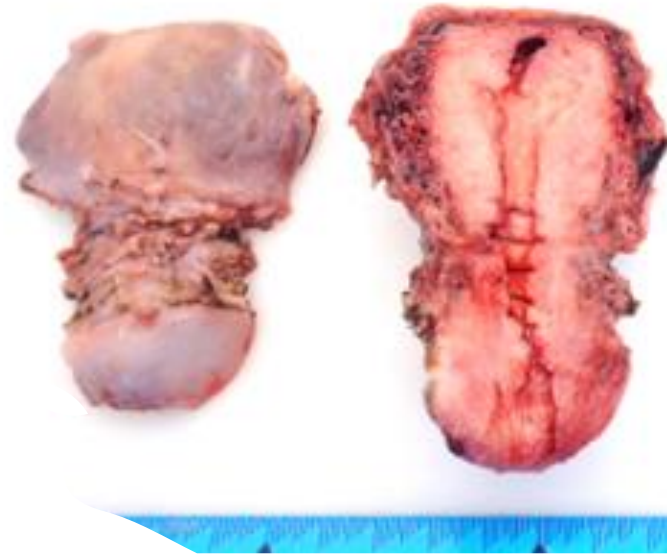
**Anatomía
patológica
e inmunohistoquímica**

1. Mujer, 38 años

2. Mujer, 37 años

- Dolor abdominal

- Histerectomía en ambos casos



Caso 3

LXV
CONGRESO

Colegio y
Asociación
Mexicana de
Patólogos A.C.

HOTEL HACIENDA JURICA
QUERÉTARO, QRO

1 al 4 de mayo 2024



*Conocimiento que perdura y
evoluciona a través del tiempo*

Evento Híbrido

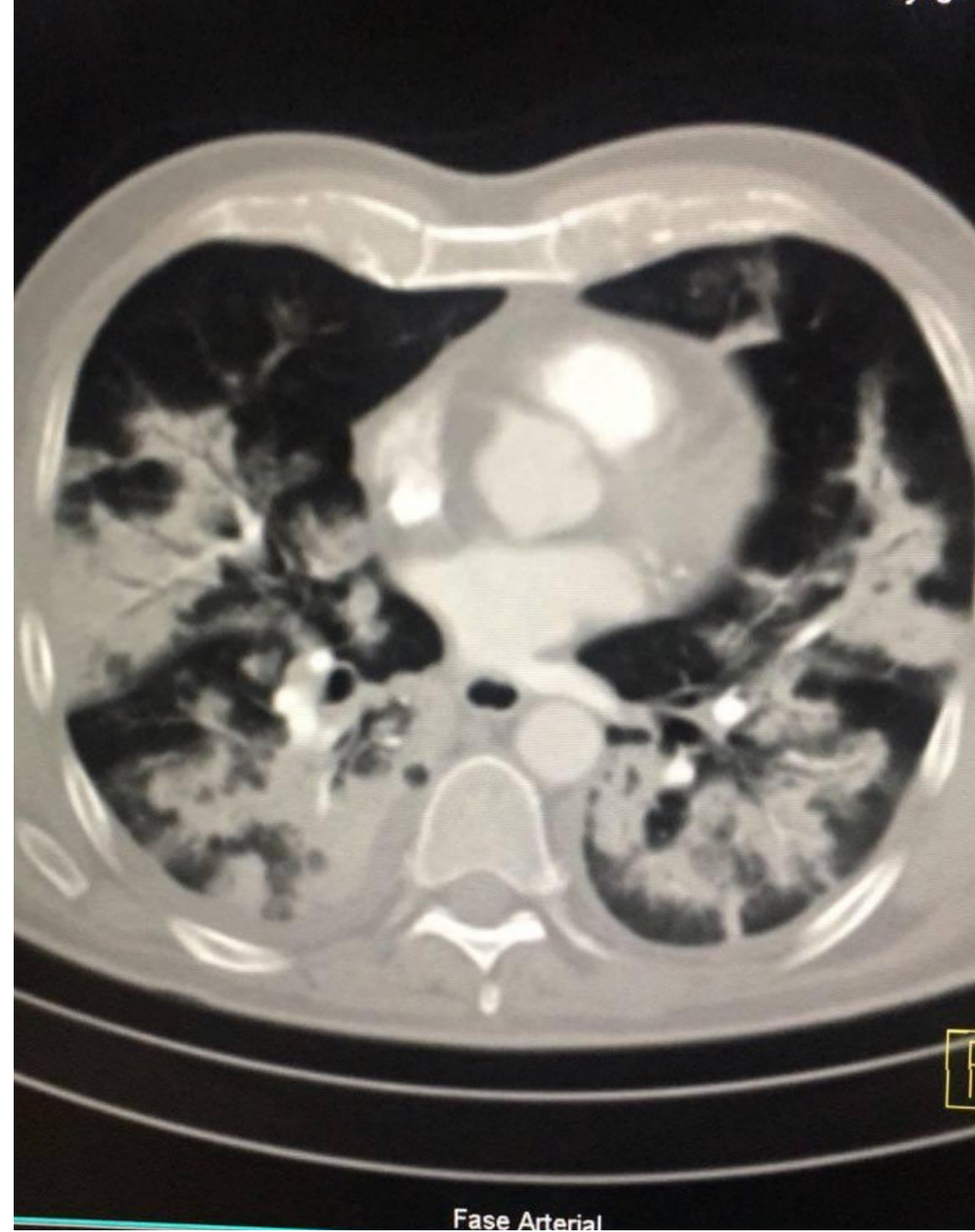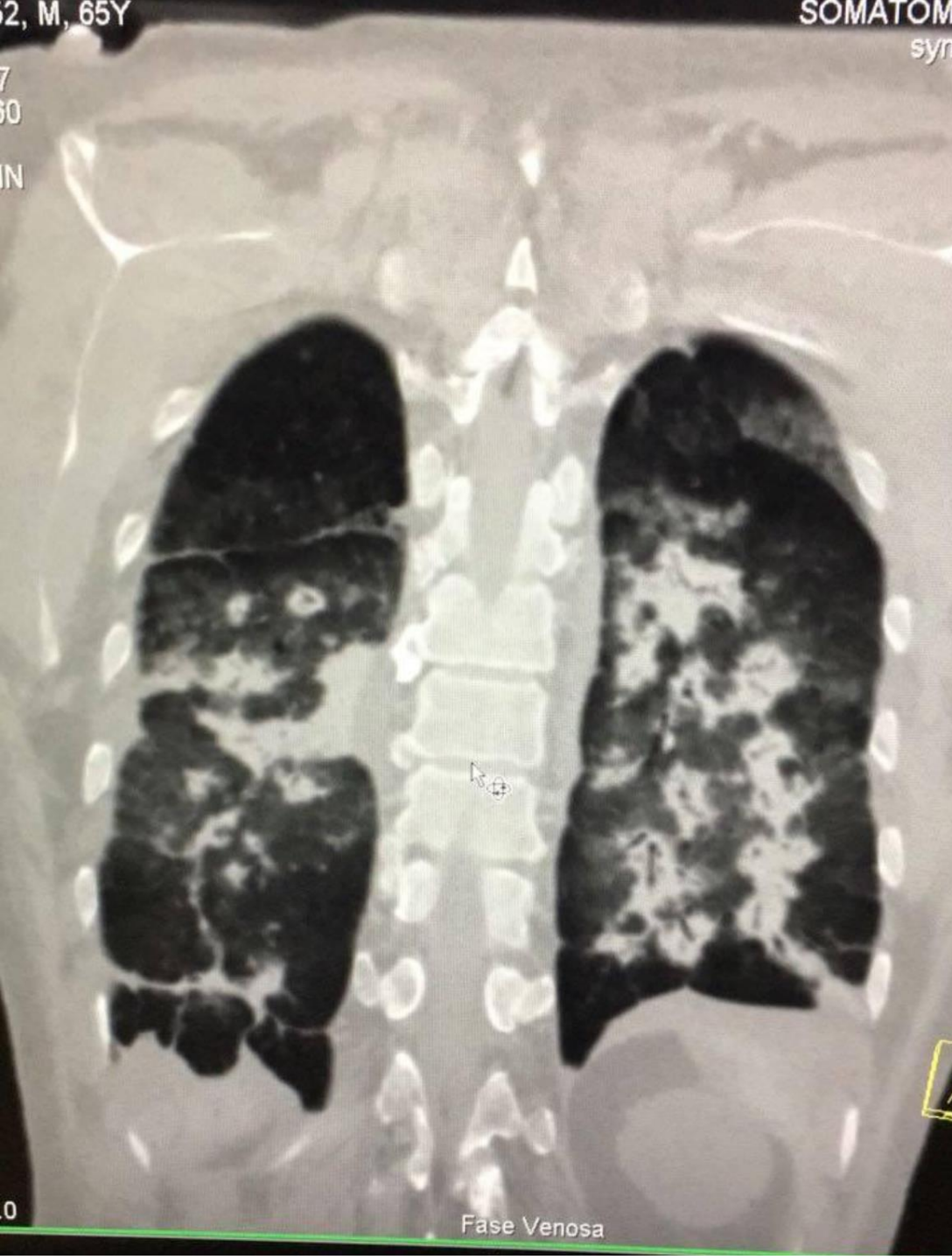SEMINARIO “TOMAS VELAZQUEZ”

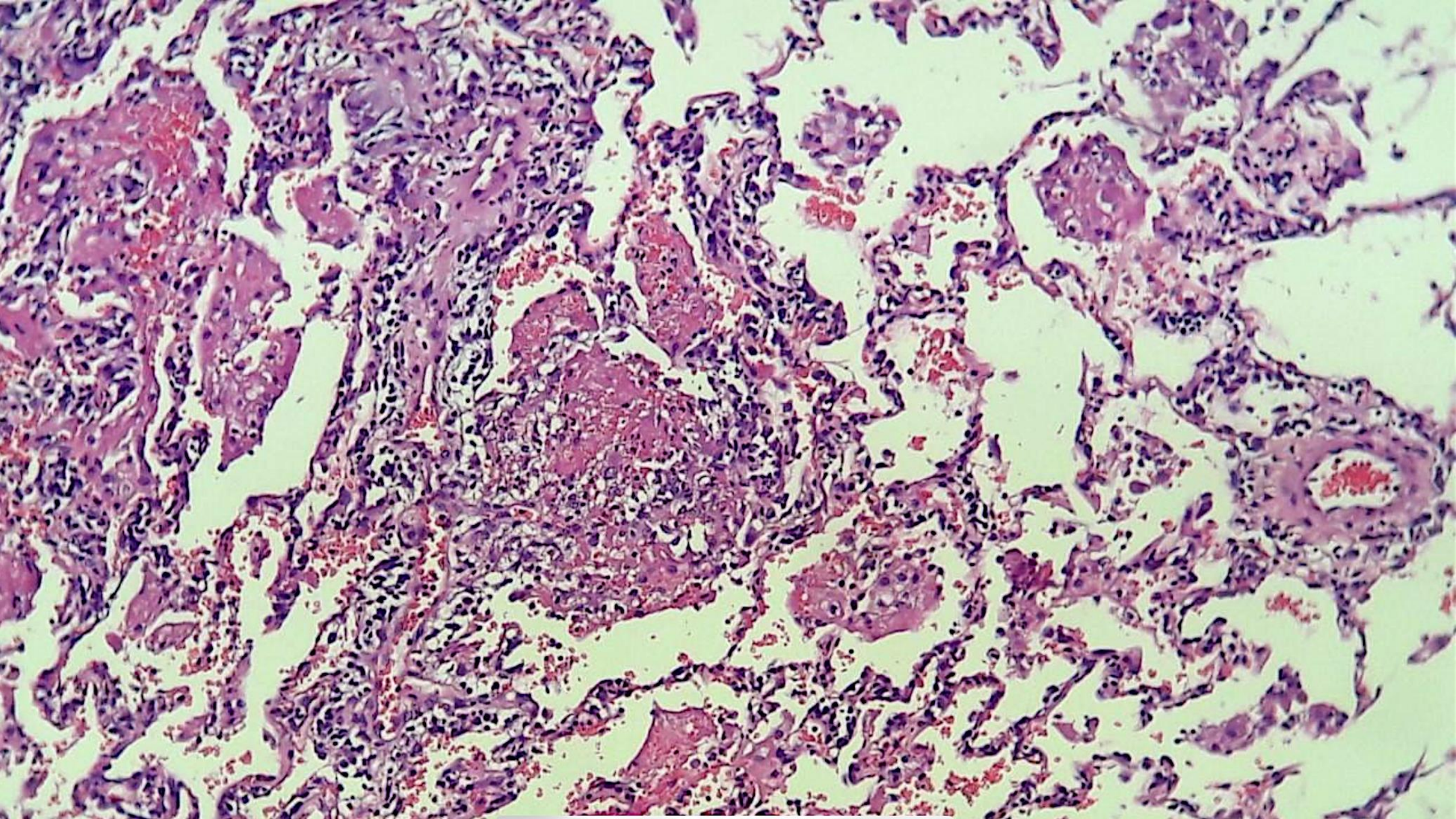
LXV CONGRESO	Colegio y Asociación Mexicana de Patólogos A.C.		 
HOTEL HACIENDA JURICA QUERÉTARO, QRO			
1 al 4 de mayo 2024			

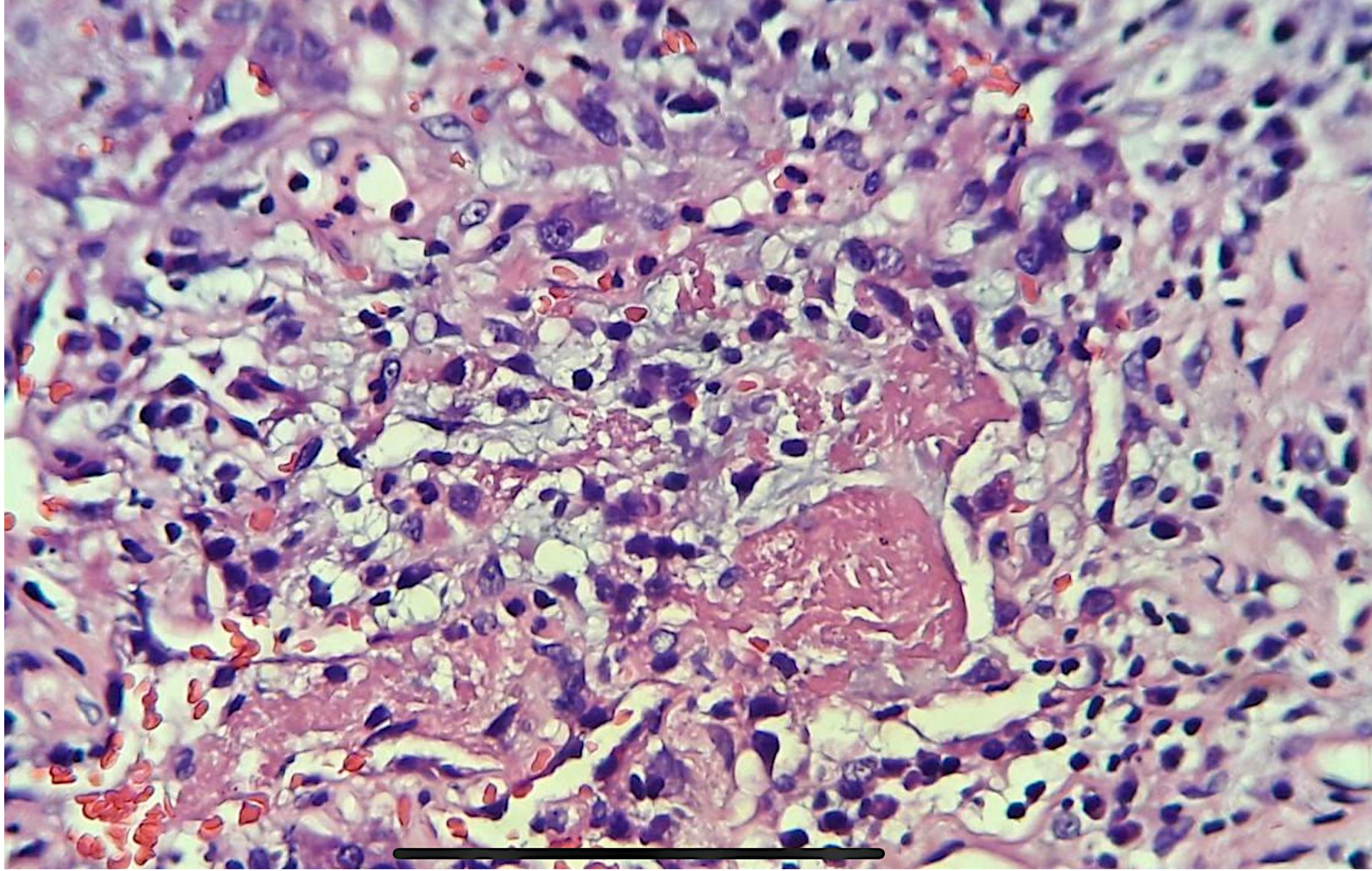
Conocimiento que perdura y evoluciona a través del tiempo

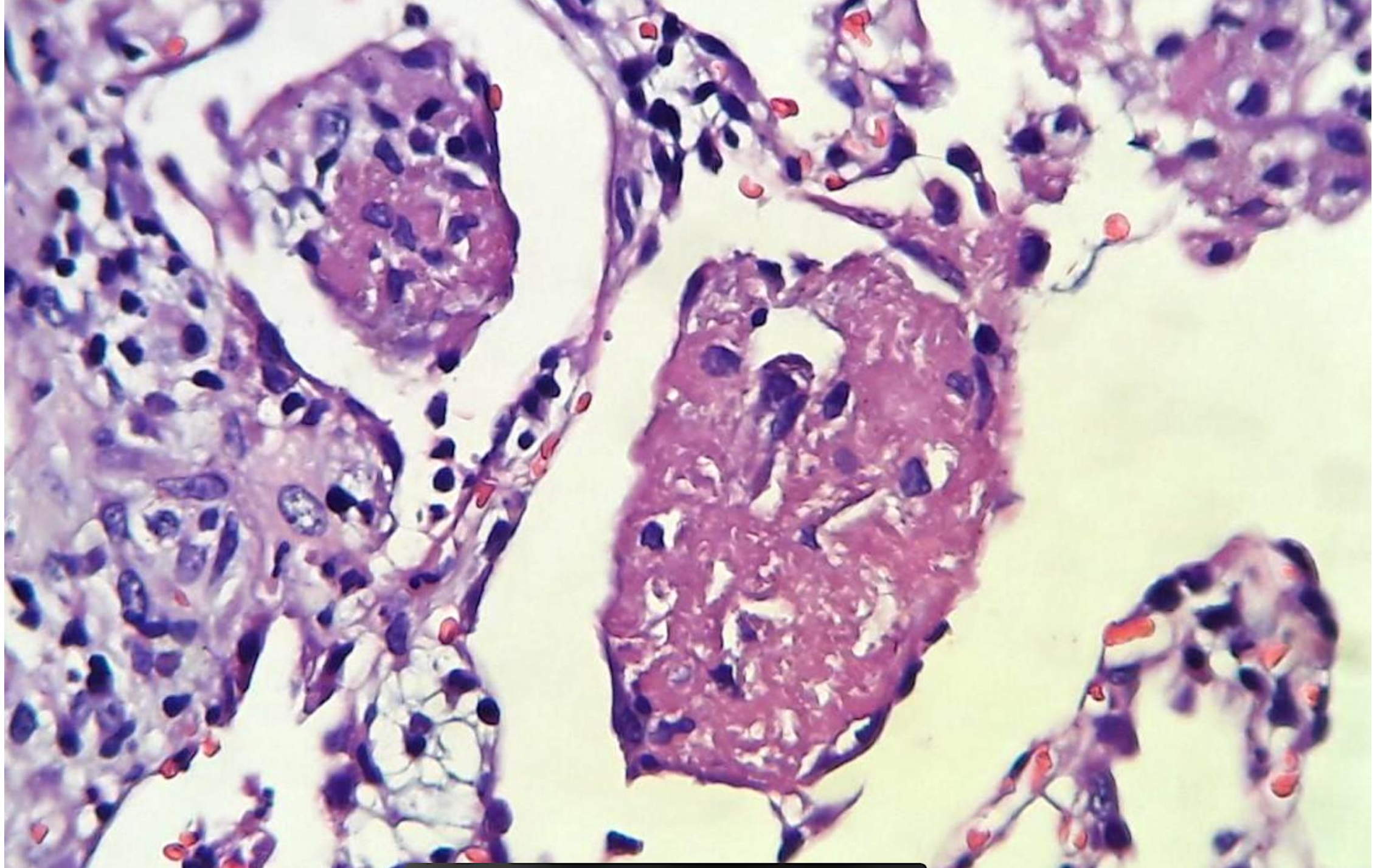
Evento Híbrido

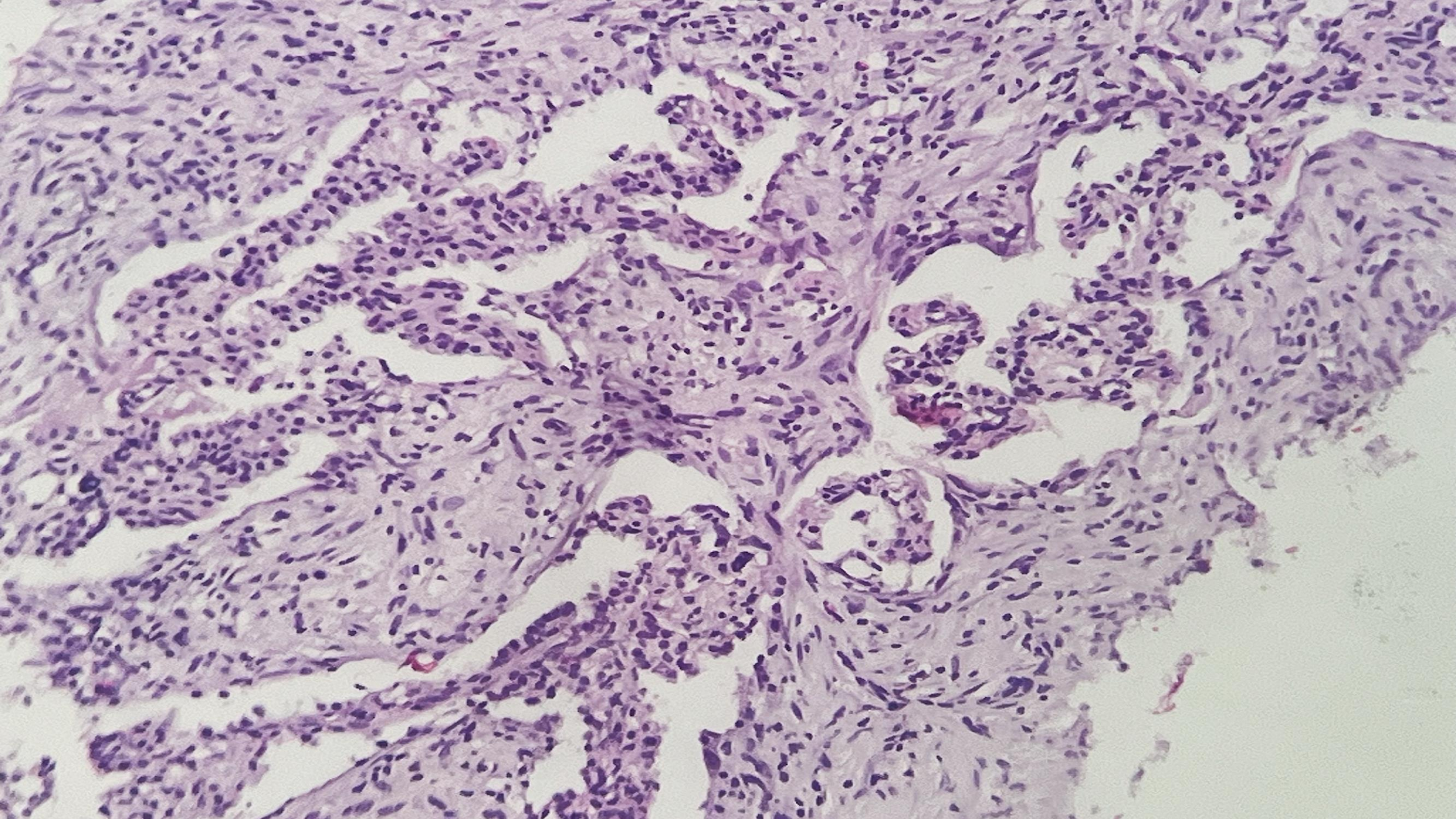
Dr. Andrés Briseño Hernandez











Caso 4

LXV
CONGRESO

Colegio y
Asociación
Mexicana de
Patólogos A.C.

HOTEL HACIENDA JURICA
QUERÉTARO, QRO

1 al 4 de mayo 2024



*Conocimiento que perdura y
evoluciona a través del tiempo*

Evento Híbrido

LXV
CONGRESO

Colegio y
Asociación
Mexicana de
Patólogos A.C.

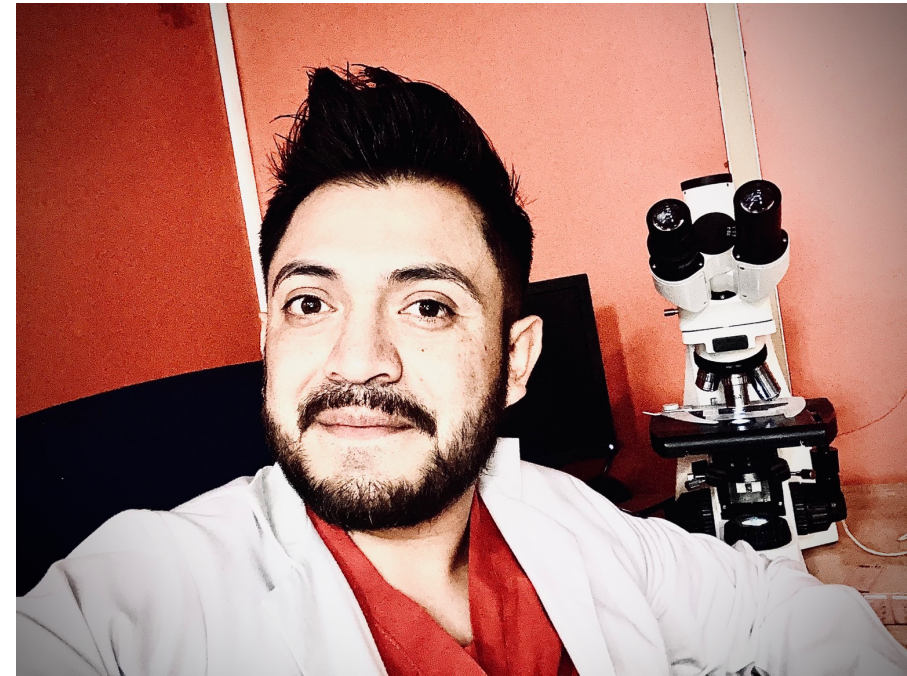HOTEL HACIENDA JURICA
QUERÉTARO, QRO

1 al 4 de mayo 2024



*Conocimiento que perdura y
evoluciona a través del tiempo*

Evento Híbrido



SEMINARIO TOMÁS VELÁZQUEZ

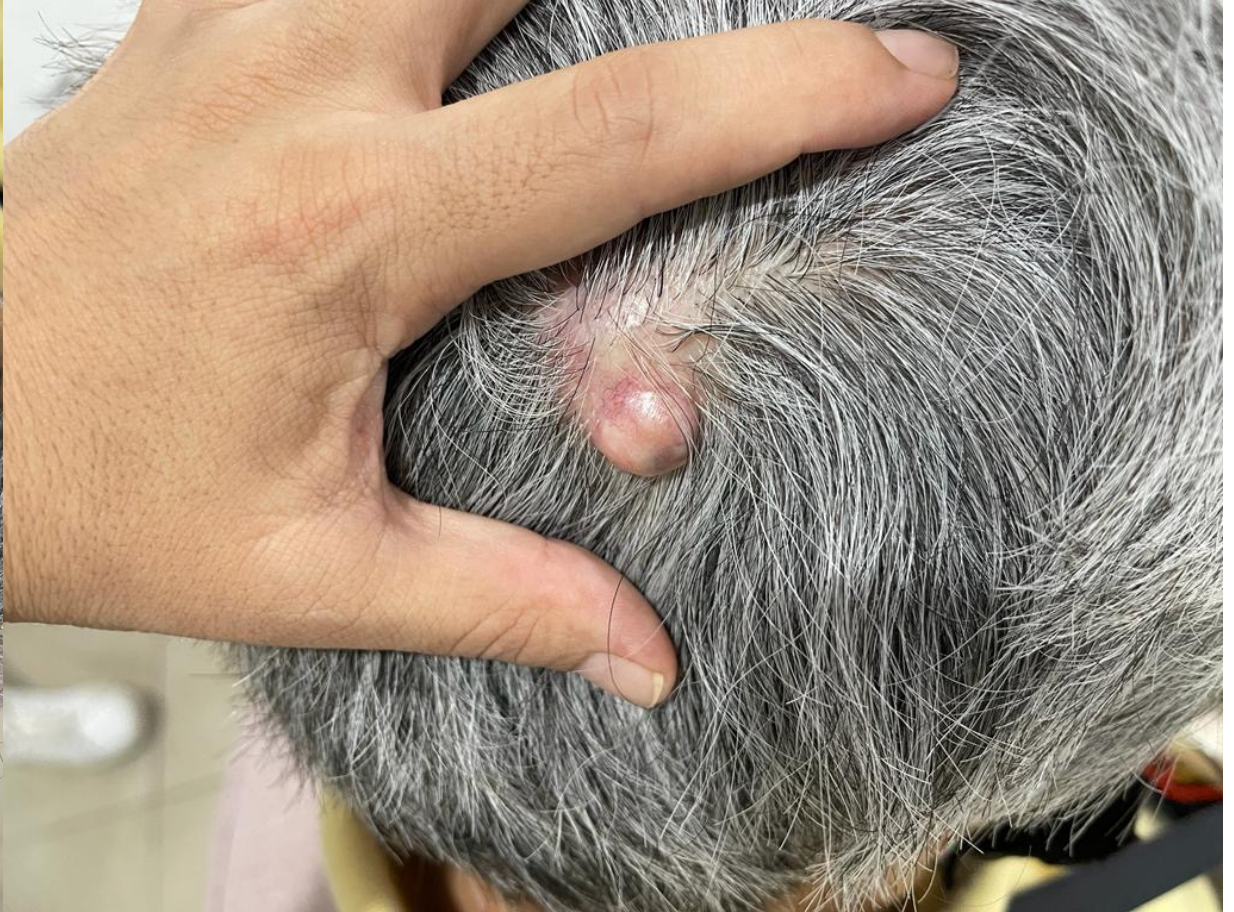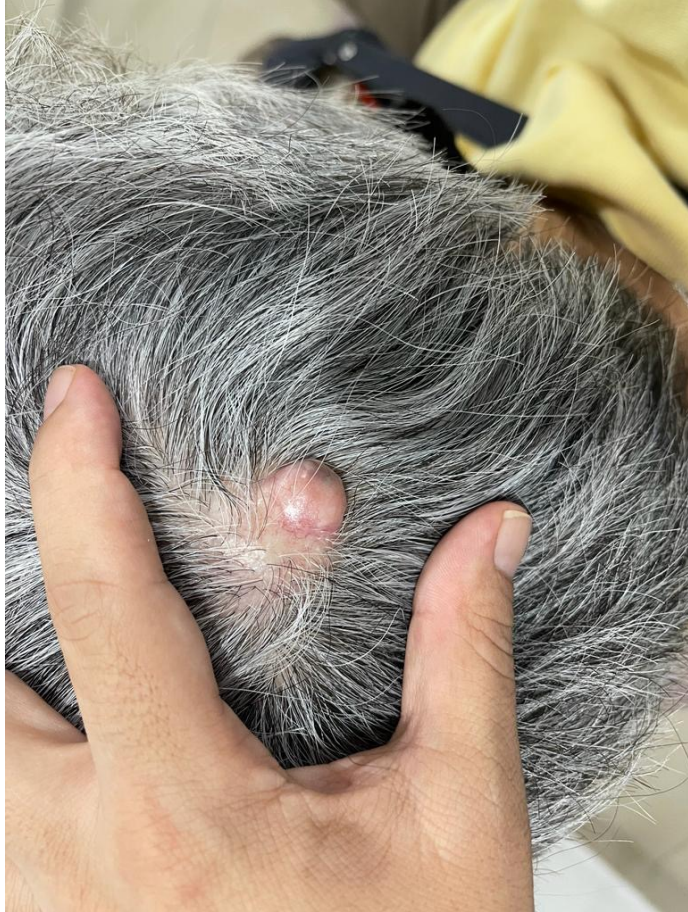Dr. Héctor Miguel Cázarez Magaña

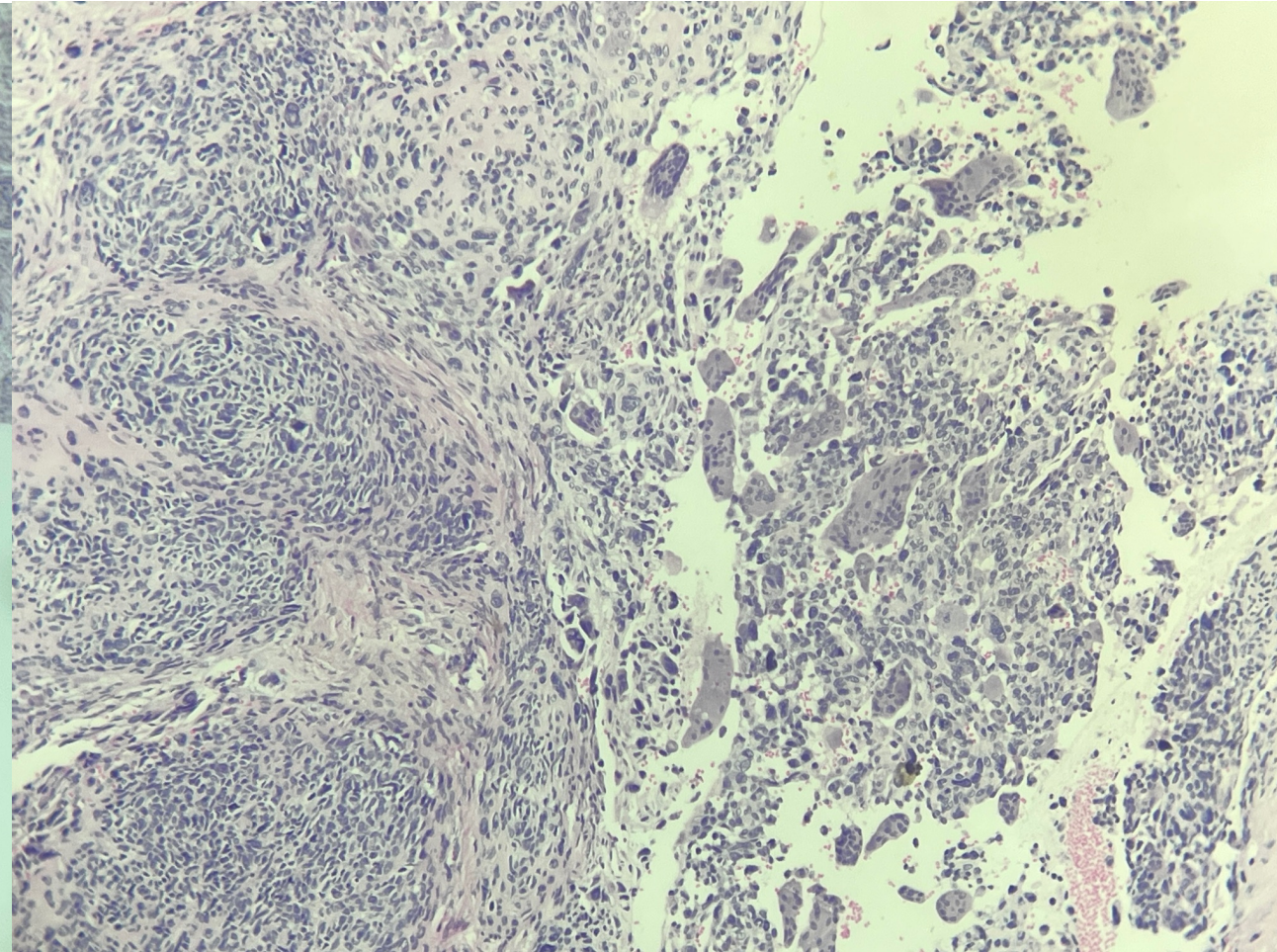
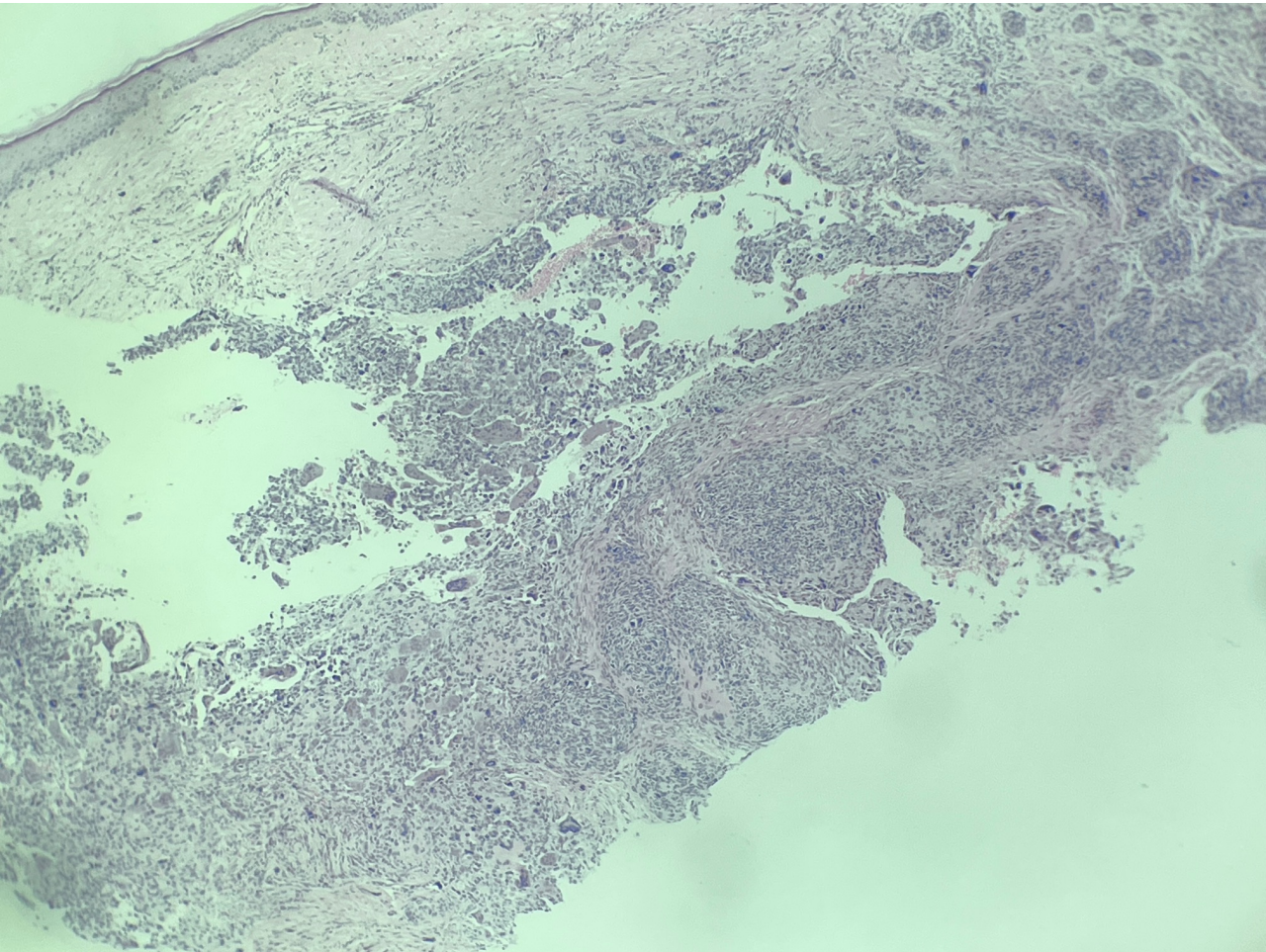
Especialista en Anatomía Patológica

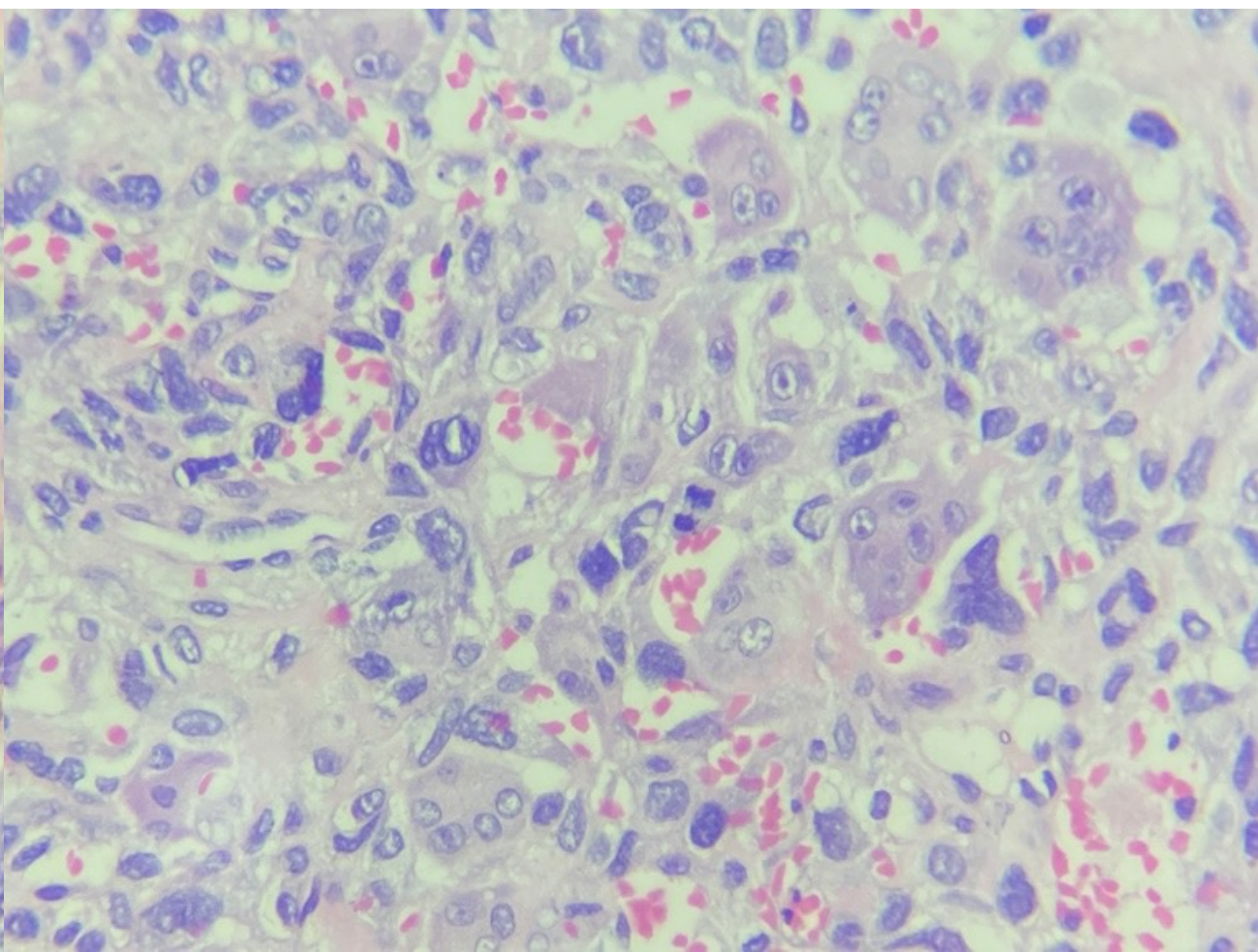
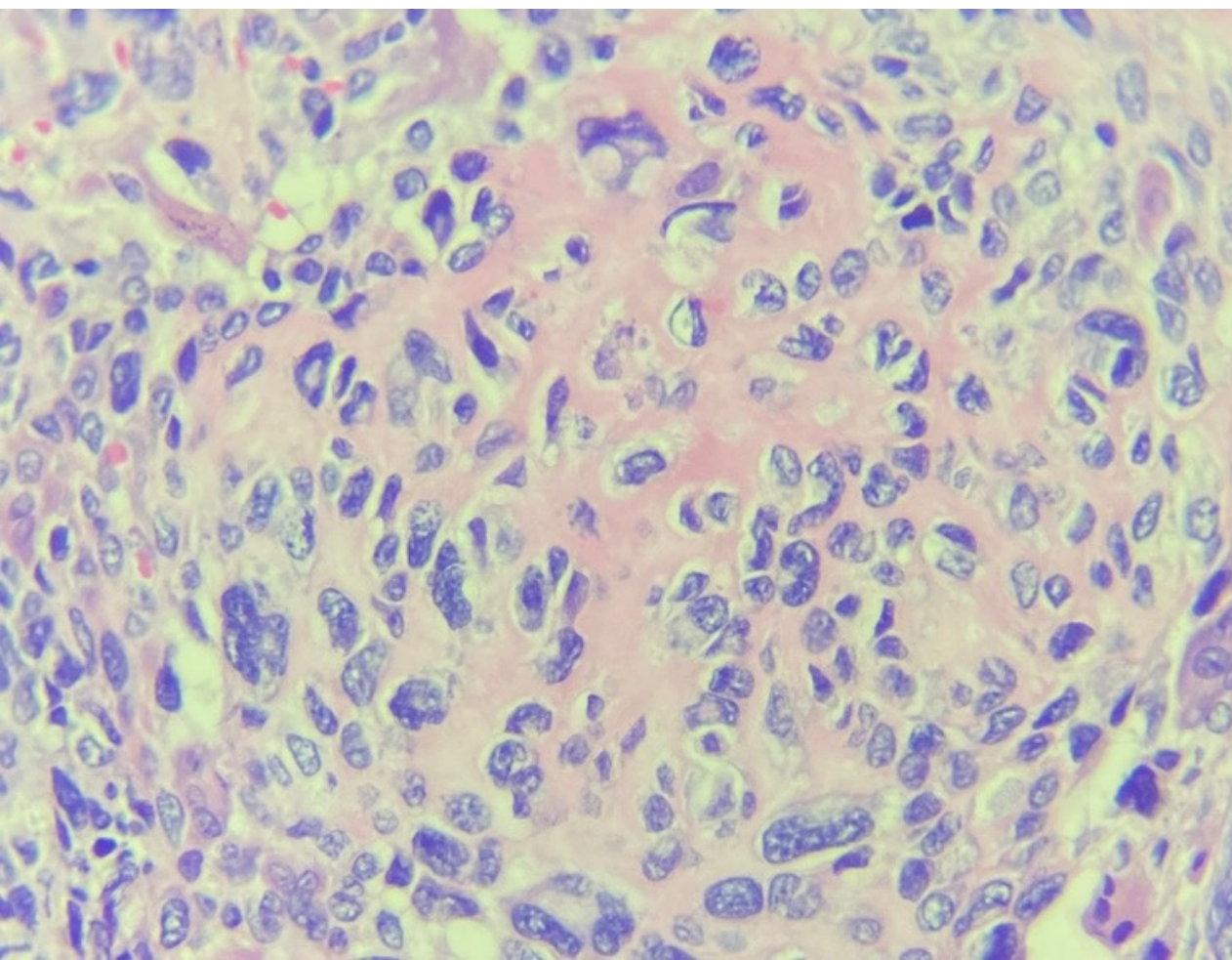
Alta especialidad en inmunohistoquímica

Médico adscrito al departamento de Patología del HGR1 IMSS,
Querétaro, Qro.

- Paciente femenino de 60 años de edad.
- Trombosis femoral derecha, artrosis de 8 años de evolución, sin otros crónicodegenerativos
- Neoformación nodular en piel cabelluda que inició hace 4 años desde hace 6 meses con crecimiento acelerado en región parietal dolorosa de 3.8 x 3.5cm de eje mayor.
- Se realiza primera biopsia incisional.







Caso 5

LXV
CONGRESO

Colegio y
Asociación
Mexicana de
Patólogos A.C.

HOTEL HACIENDA JURICA
QUERÉTARO, QRO

1 al 4 de mayo 2024



*Conocimiento que perdura y
evoluciona a través del tiempo*

Evento Híbrido

LXV
CONGRESO

Colegio y
Asociación
Mexicana de
Patólogos A.C.

HOTEL HACIENDA JURICA
QUERÉTARO, QRO

1 al 4 de mayo 2024



*Conocimiento que perdura y
evoluciona a través del tiempo*

Evento Híbrido



DRA. CLAUDIA PEÑA ZEPEDA

**HOSPITAL CENTRAL “ DR IGNACIO MORONES PRIETO “
SAN LUIS POTOSI , MEXICO**

HISTORIA CLÍNICA

- **MASCULINO DE 9 AÑOS DE EDAD**
 - **ORIGINARIO Y RESIDENTE DE CD VALLES , SAN LUIS POTOSÍ**
 - G2
 - AMBOS PADRES SANOS , CON ESCOLARIDAD DE PREPARATORIA
 - HABITA MEDIO URBANO
-
- HERMANA DE 13 AÑOS , SANA
 - DM E HTA
 - ZONOSIS NEGATIVA
 - ESQUEMA DE VACUNACION COMPLETO PARA LA EDAD
 - NEURODESARROLLO NORMAL

PADECIMIENTO ACTUAL

- INICIÓ EN **OCTUBRE DEL 2022** CON NÁUSEA Y VÓMITO DE CONTENIDO GASTRO ALIMENTARIO DE PREDOMINIO POSTPRANDIAL E HIPOREXIA,
- MOTIVO POR LO QUE ACUDIÓ A VALORACIÓN EN HOSPITAL DE SU CIUDAD.
- DURANTE ESE INTERNAMIENTO PRESENTÓ PRIMER EPISODIO DE CRISIS EPILÉPTICAS REFERIDAS COMO TÓNICO CLÓNICAS GENERALIZADAS DE 15 MINUTOS DE DURACIÓN SIN ESPECIFICAR OTRAS CARACTERÍSTICAS DEL EVENTO, NO SE INICIÓ TRATAMIENTO.

- TAC : HIDROCEFALIA COMUNICANTE,
- SE COLOCÓ VÁLVULA DE DERIVACIÓN VENTRICULOPERITONEAL EL DÍA 7/11/22 SIN COMPLICACIONES, CON MEJORÍA PARCIAL Y SE EGRESÓ A DOMICILIO EL 14/11/22.
- PERSISTIÓ CON NÁUSEAS Y VÓMITO POSTPRANDIAL, REFIRIENDO MADRE POCA INGESTA Y POCA TOLERANCIA A LA VÍA ORAL,
- SE AGREGÓ CERVICALGIA Y PÉRDIDA PONDERAL DE APROXIMADAMENTE 6 KG EN 5 MESES,
- REVALORADO POR NEUROCIRUGÍA QUIEN DESCARTÓ DISFUNCIÓN DE LA VÁLVULA.

- EL DÍA 23/02/23 PRESENTÓ NUEVO EPISODIO DE CRISIS EPILÉPTICAS TÓNICO-CLÓNICAS GENERALIZADAS (SIN ESPECIFICAR DURACIÓN NI OTRAS CARACTERÍSTICAS)

TOMOGRAFÍA DE CRÁNEO REALIZADA EN FEBRERO 2023

- ADECUADA DIFERENCIACIÓN DE SUSTANCIA BLANCA Y GRIS, SIN PRESENCIA DE LESIONES INTRAPARENQUIMATOSAS, SIN PRESENCIA DE SANGRADO.
- A NIVEL DE CEREBELO SE ENCUENTRAN ÁREAS HIPODENSAS RELACIONADAS CON LESIONES INTRA CEREBELOSAS, MÚLTIPLES Y DISEMINADAS.

ULTRASONIDO ABDOMINAL 25/04/23: NORMAL

RADIOGRAFÍA DE TÓRAX: NORMAL.

-



- PERSISTENCIA DEL VÓMITO POST PRANDIAL
 - PERSISTE CON CERVICALGIA, QUE ES MÁS INTENSO AL DESPERTAR, MEJORA EN EL TRANCURSO DEL DÍA, REPOSO, Y ANALGÉSICO (PARACETAMOL 250MG)
 - AL PERSISTIR CON SINTOMATOLOGÍA, MADRE DECIDE ACUDIR A NUESTRO HOSPITAL.
-



EXPLORACIÓN FÍSICA GENERAL: PALIDEZ Y DESHIDRATACIÓN DE TEGUMENTOS, CLAVÍCULAS ÍNTEGRAS, TÓRAX LIGERAMENTE ASIMÉTRICO, ESCÁPULAS ALADAS ASIMÉTRICAS, RUIDOS RESPIRATORIOS GENERALIZADOS SIN FENÓMENOS AGREGADOS; PRECORDIO RÍTMICO SIN SOPLOS APARENTES, NO SE PALPAN VISCEROMEGALIAS.



EXPLORACIÓN NEUROLÓGICA:

COOPERADOR AL INTERROGATORIO, ORIENTADO EN TIEMPO, ESPACIO, PERSONA Y CIRCUNSTANCIA, LENGUAJE EXPRESIVO Y RECEPTIVO SIN ALTERACIONES, CRÁNEO NORMOFOCEFALO.

NERVIOS CRANEALES:

- FONDO DE OJO SIN ALTERACIONES,
 - PUPILAS IZQUIERDA 4 MM, DERECHA 4 MM,
 - REFLEJO FOTOMOTOR PRESENTE BILATERAL,
 - MIRADA PRIMARIA CENTRAL,
 - MOVIMIENTOS OCULARES EXTERNOS CONSERVADOS,
 - SIMETRÍA FACIAL EN REPOSO Y EN MOVIMIENTO,
 - ÚVULA CENTRAL Y PALADAR SIMÉTRICO,
 - REFLEJO NAUSEOSO Y TUSÍGENO PRESENTE,
 - NO SE OBSERVAN FASCICULACIONES LINGUALES.
-

MOTOR:

- CUELLO CILÍNDRICO SIMÉTRICO CON ACORTAMIENTO DE LADO DERECHO,
- MOVILIZACIÓN LEVEMENTE DISMINUIDA DE EXTREMIDAD SUPERIOR DERECHA,
- DOLOR A LA PRESIÓN LEVE EN REGIÓN CERVICAL DERECHA POSTERIOR.
- EXTREMIDADES HIPOTRÓFICAS, MOVILIZACIÓN ACTIVA DE LAS 4 EXTREMIDADES, ESPONTÁNEA,

- FUERZA MUSCULAR GENERALIZADA 4/5.
- REFLEJOS DE ESTIRAMIENTO MUSCULAR EXTREMIDADES SUPERIORES +++/++++, EXTREMIDADES INFERIORES +++/++++,
- RESPUESTA PLANTAR EXTENSORA, SUCCEDÁNEOS NEGATIVOS,
- HOFFMAN Y TROMNER NEGATIVOS.

CEREBELO:

- MOVIMIENTO SACÁDICO HORIZONTAL DESENCADENADO TRAS EL SEGUIMIENTO,
- CINESIA CONSERVADA,
- DISMETRÍA ANTE LA PRUEBA PUNTA NARIZ EN AMBAS EXTREMIDADES,
- TEMBLOR FINO,
- MARCHA INDEPENDIENTE CON BASE DE SUSTENTACIÓN AMPLIA, CON ADECUADA CADENCIA,
- MARCHA EN PUNTAS CONSERVADA,
- MARCHA EN TALONES SIN ALTERACIONES,
- ROMBERG NEGATIVO.

SIN ESTIGMAS NEURO CUTÁNEOS.

KERNIG Y BRUDZINSKI NEGATIVOS.

LABORATORIOS:

24/04/2023: QS: GLUC 100, BUN 8, UREA 17.1, CR 0.4, ES: NA 146, CL 107, K 4.2, MG 2.3, P 4.2, CA 10.2 TIEMPOS: TP 10.9, INR 0.981, TTP 28.2

26/04/23: LCR: CÉLULAS 261, ERITROCITOS: 21. NO SE OBSERVAN FORMAS BACTERIANAS. SE REPORTA POR PARTE DEL LABORATORIO MUESTRA INSUFICIENTE PARA LA DETERMINACIÓN DE GLUCOSA, CLORO, TINTA CHINA Y PANDY. LABORATORIO REFIERE NO PUEDE REALIZAR ESTUDIO CITOLÓGICO YA QUE TODAS LAS MUESTRAS TIENEN ACÚMULOS DE PROTEÍNAS.

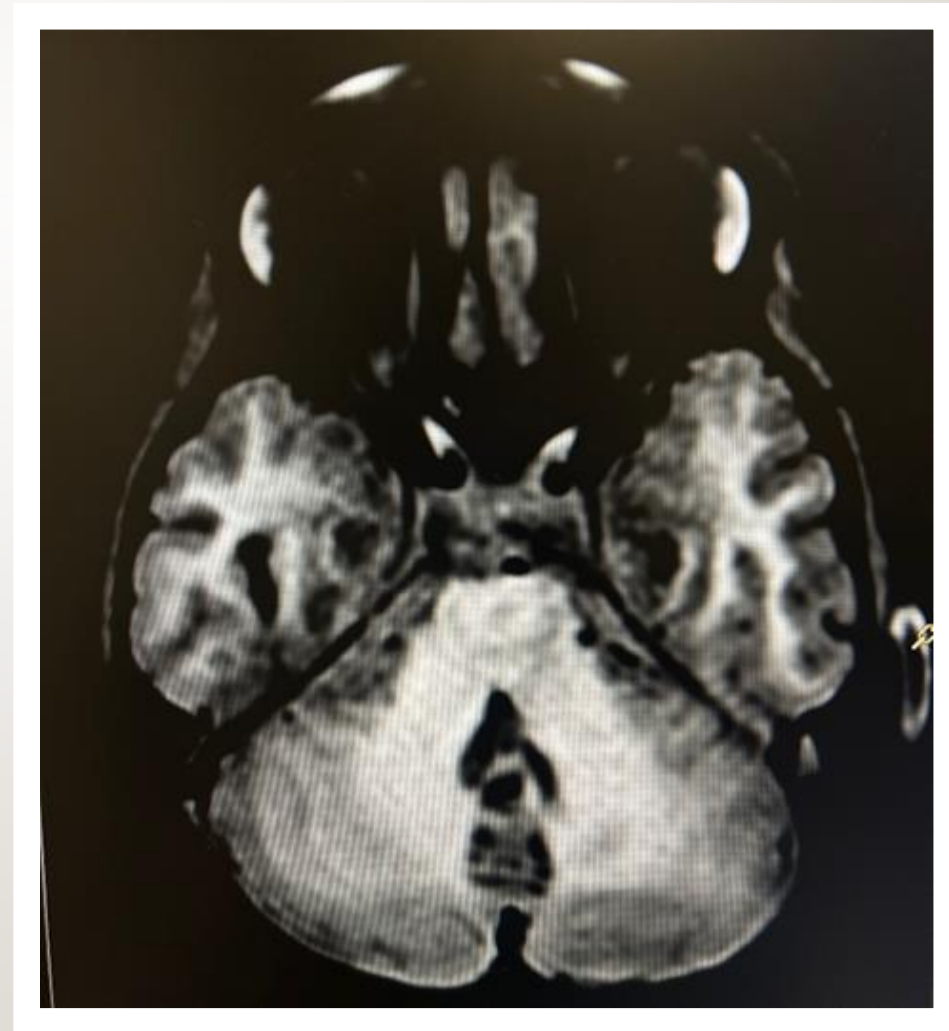
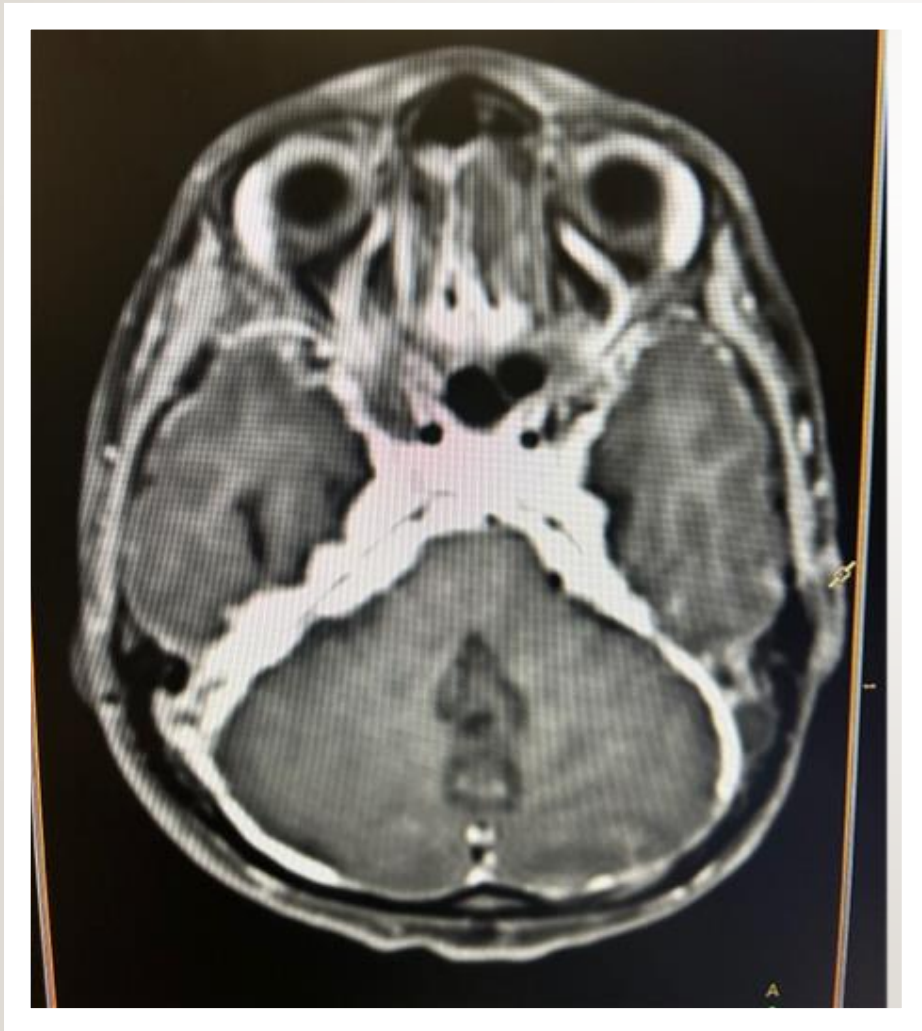
PFH: PROTEÍNAS TOTALES: 6.6 , ALBÚMINA 4.6, GLOBULINAS 2, RELACIÓN A/G 2.3, TGO/AST 21, TGP/ALT 14, FOSF. ALCALINA 107, BILIRRUBINA TOTAL 0.15, BILIRRUBINA DI/BC 0, BILIRRUBINA IN/BU 0.10, BILIRRUBINA DELTA 0.4.

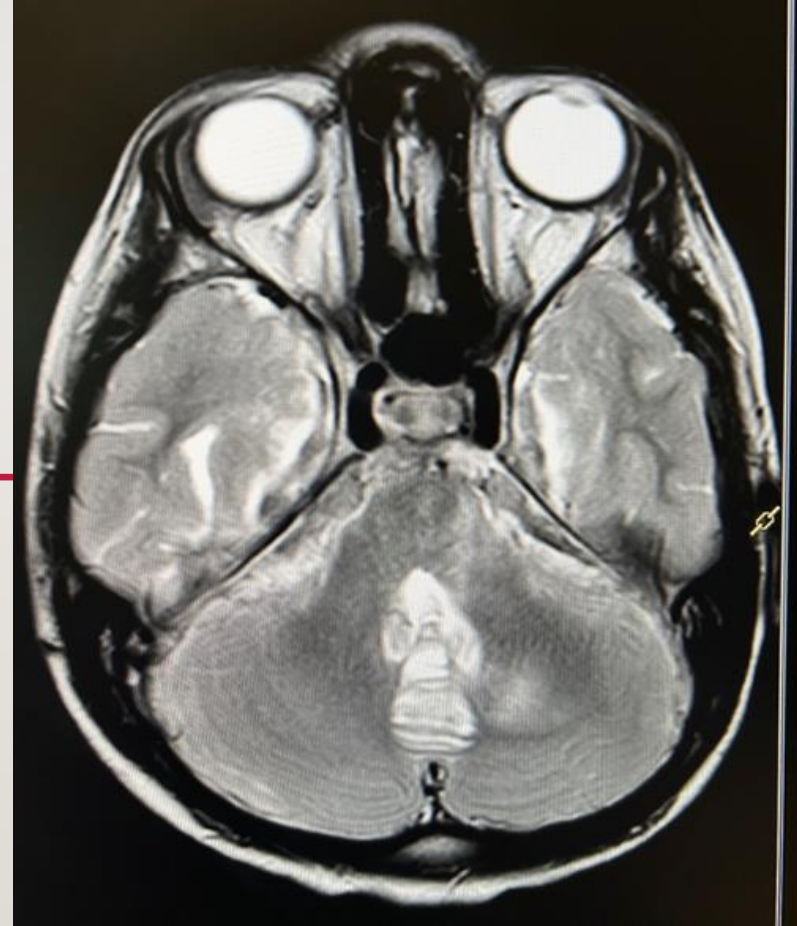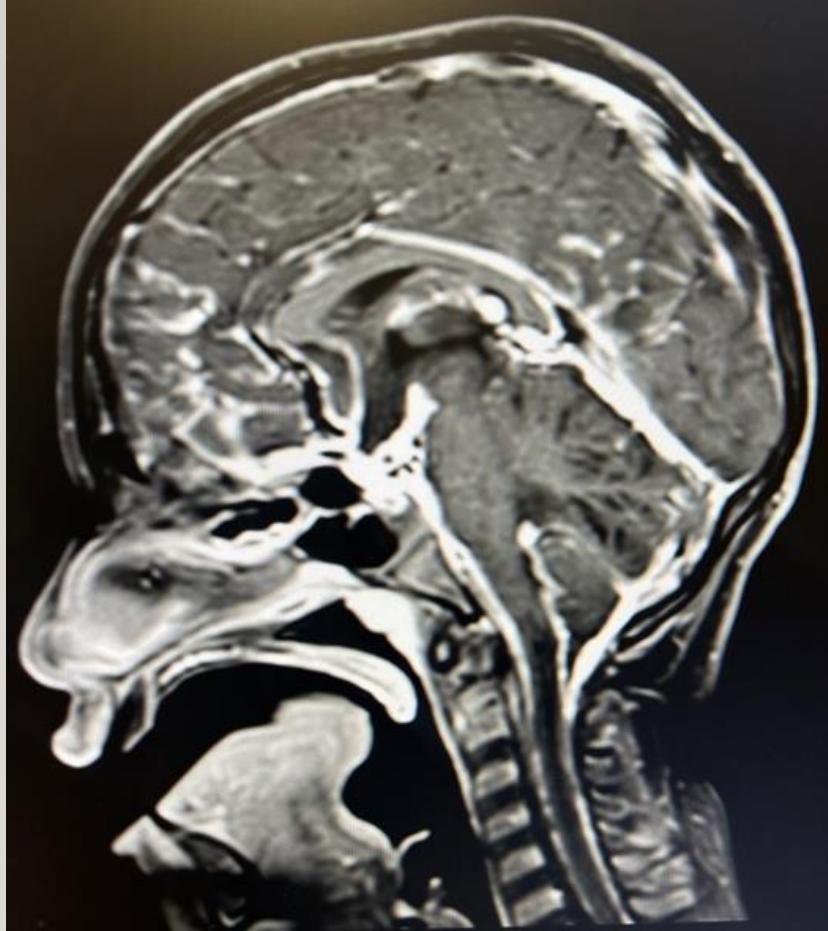
EVOLUCIÓN:

- VÓMITOS POSTPANDRIALES,
 - CERVICALGIA,
 - HIPOREXIA
 - ~~NO PRESENTA CRISIS EPILÉPTICAS.~~
-

RESONANCIA MAGNÉTICA. (REALIZADA HASTA EL 08 DE MAYO DE 2023)

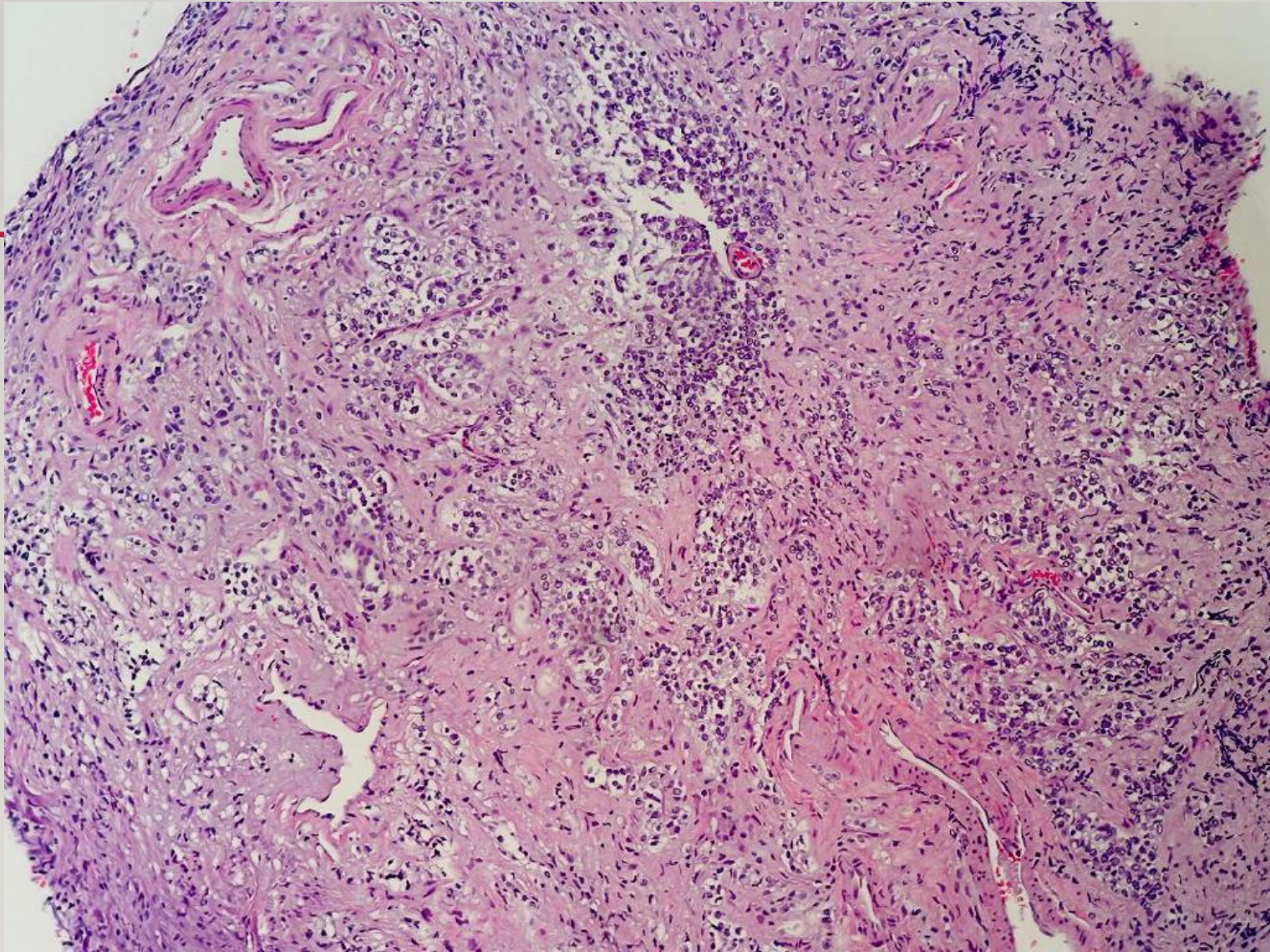
11/05/23 LCR: PROTEÍNAS: 4248, CLORO: 127. ASPECTO: XANTOCRÓMICO. GLUCOSA: 94. TINTA CHINA: NEGATIVO. PRUEBA DE PANDY (+). GRAM: NO SE OBSERVAN FORMAS BACTERIANAS, NO CÉLULAS. CULTIVO: NEGATIVO.

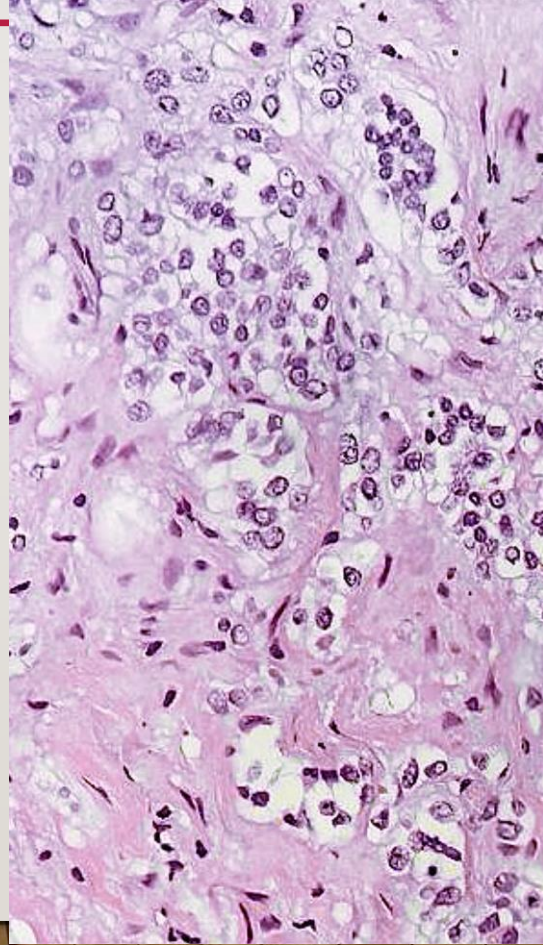
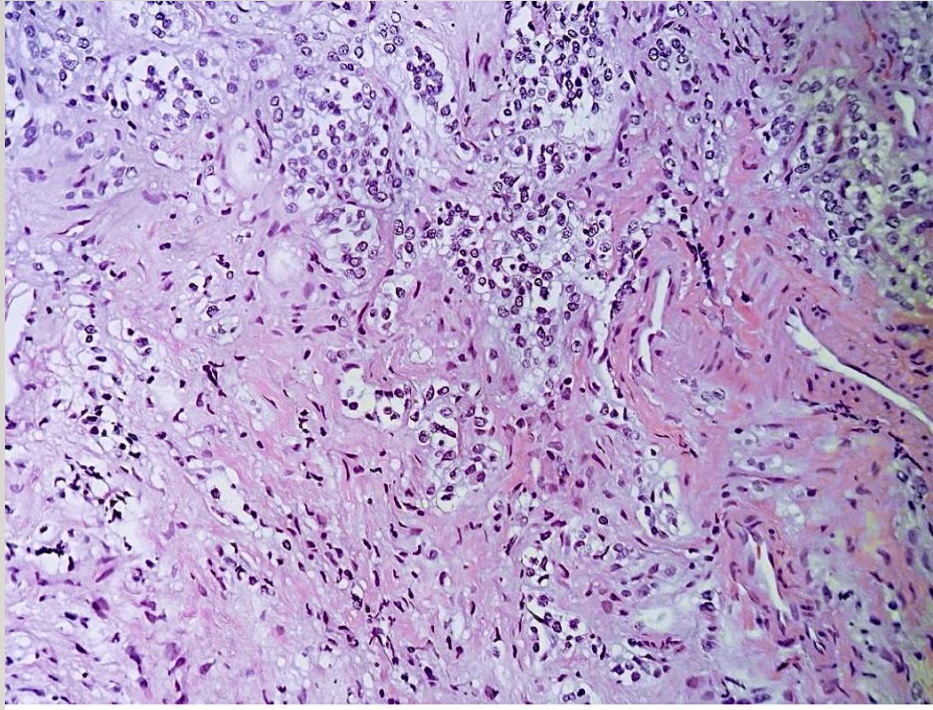


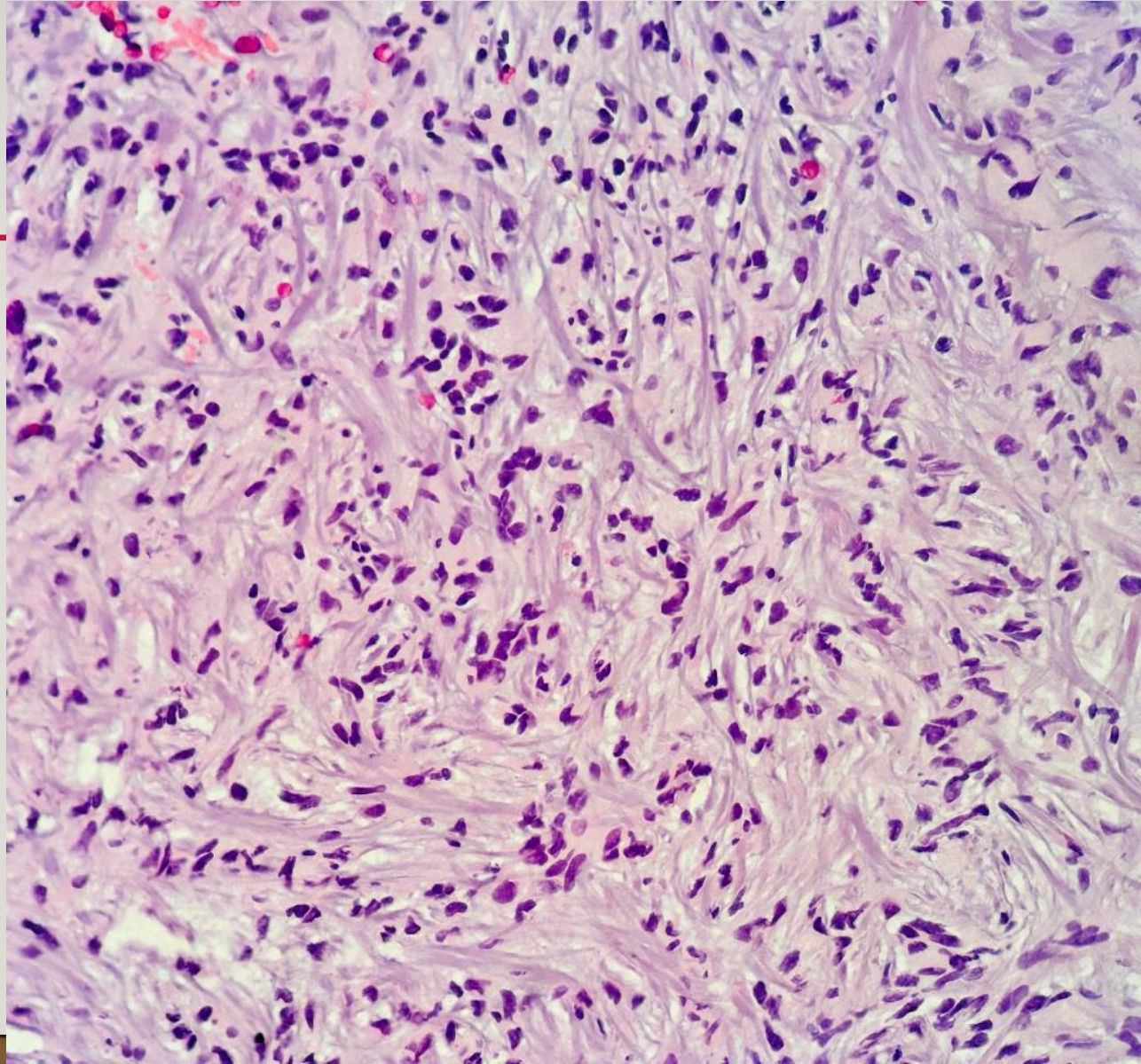


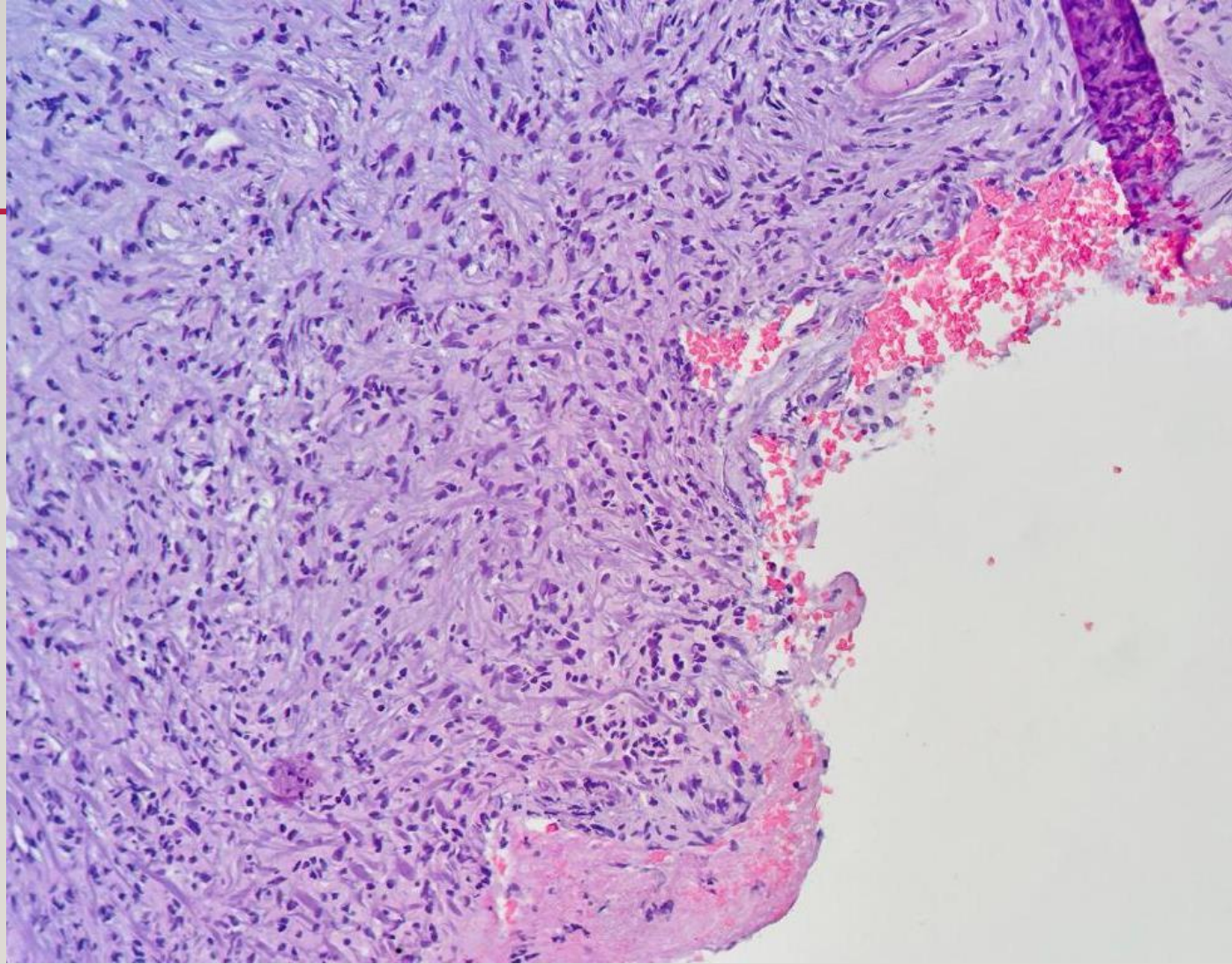
EVOLUCIÓN DEL PACIENTE

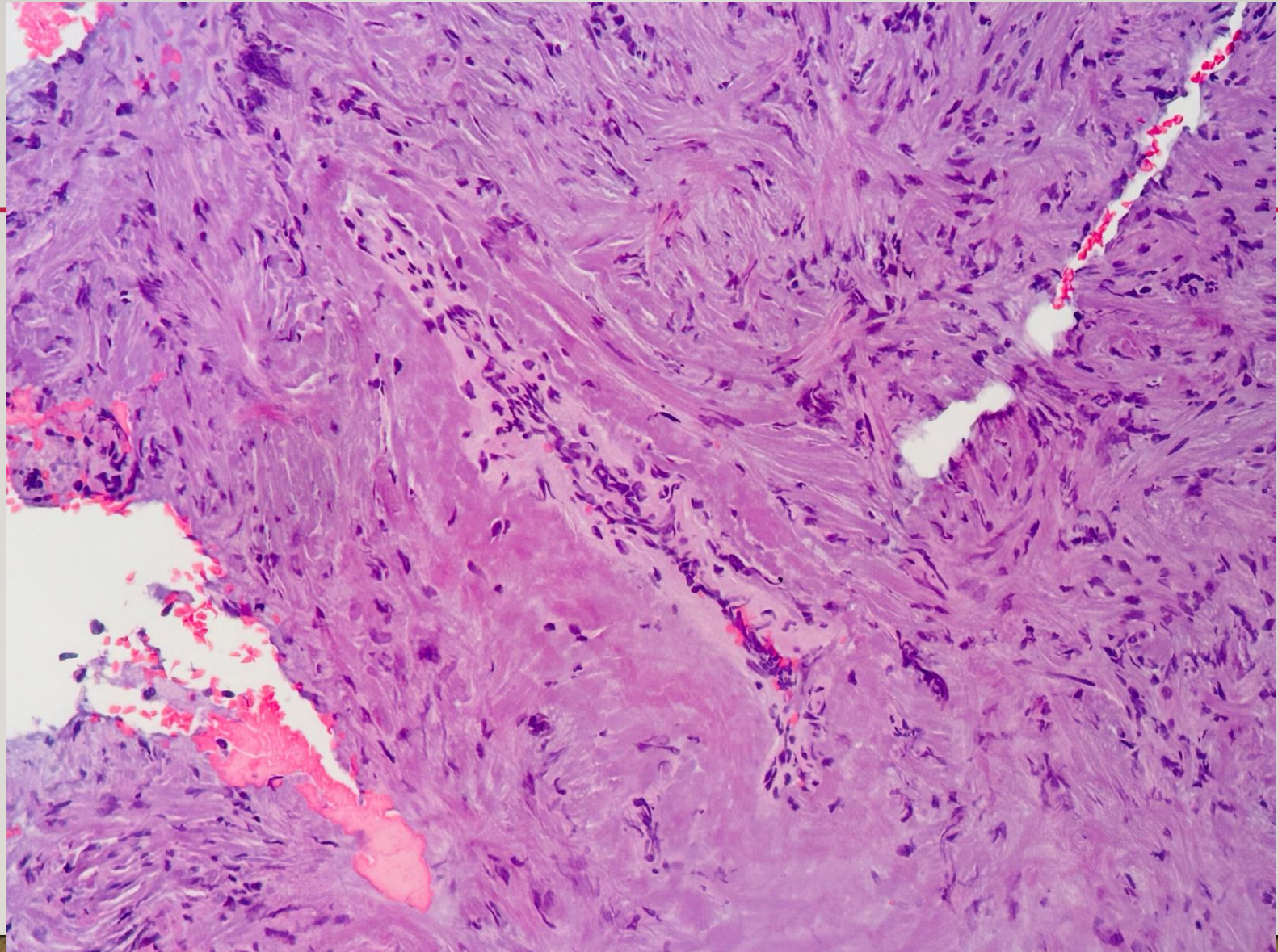
- POR EL ANTECEDENTE DE CUADRO YA MENCIONADO DE LARGA EVOLUCIÓN.
- LCR CON PROTEINORRAQUIA, PLEOCITOSIS.
- RM CON REPORTE DE PAQUIMENINGITIS SUPRA E INFRATENTORIAL.
- SE SOSPECHO EN PRIMERA INSTANCIA UNA ENFERMEDAD GRANULOMATOSA (PROBABLE TUBERCULOSIS)
- PPD REPORTADO NEGATIVO.
- BIOPSIA













Caso 6

LXV
CONGRESO

Colegio y
Asociación
Mexicana de
Patólogos A.C.

HOTEL HACIENDA JURICA
QUERÉTARO, QRO

1 al 4 de mayo 2024



*Conocimiento que perdura y
evoluciona a través del tiempo*

Evento Híbrido

Dr. Marco Antonio Torres
Carmona
Patólogo Oral

Universidad Anáhuac
Querétaro
Escuela de Medicina



LXV
CONGRESO

Colegio y
Asociación
Mexicana de
Patólogos A.C.

HOTEL HACIENDA JURICA
QUERÉTARO, QRO

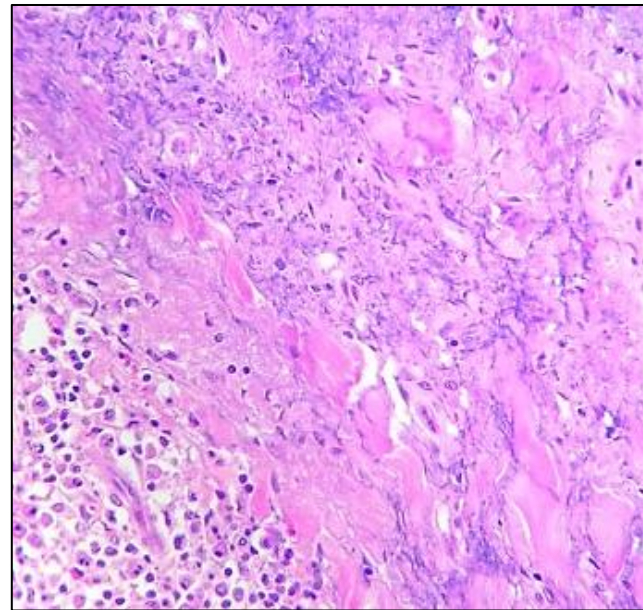
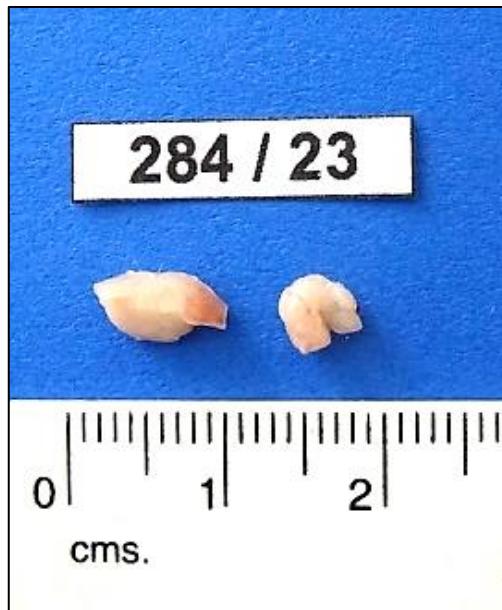1 al 4 de mayo 2024



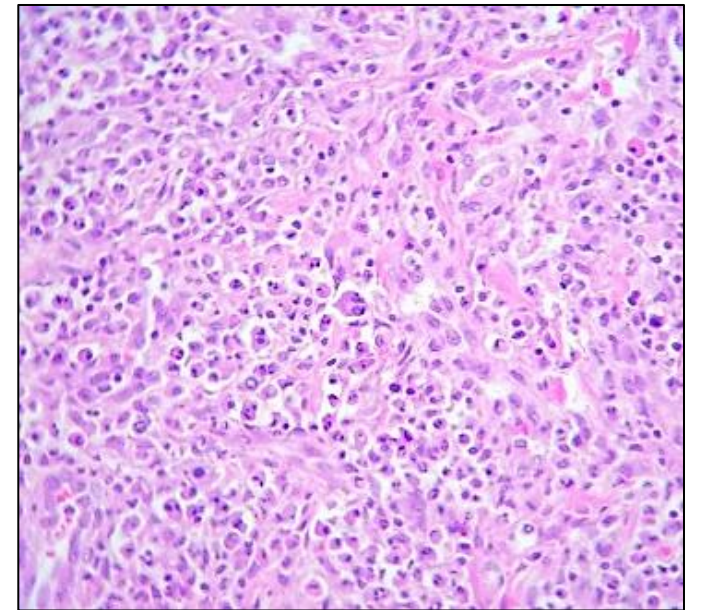
*Conocimiento que perdura y
evoluciona a través del tiempo*

Evento Híbrido

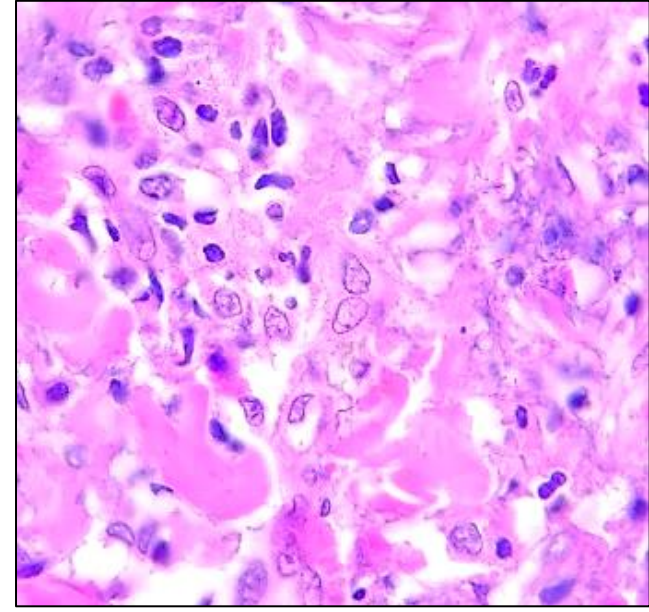
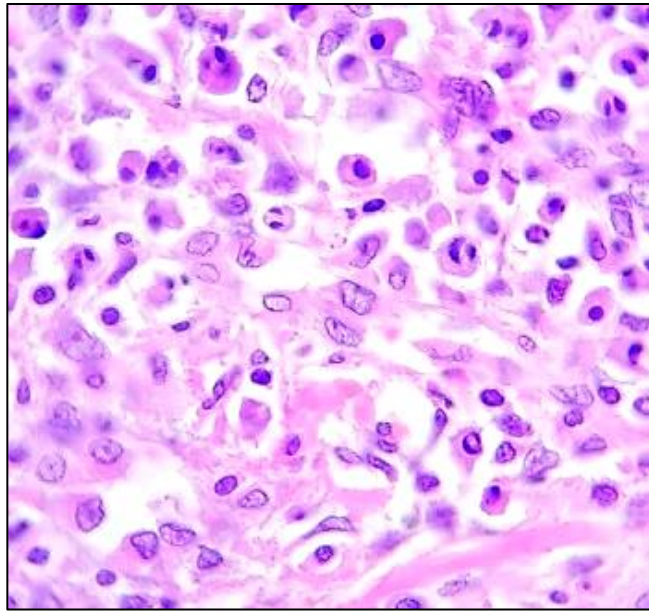
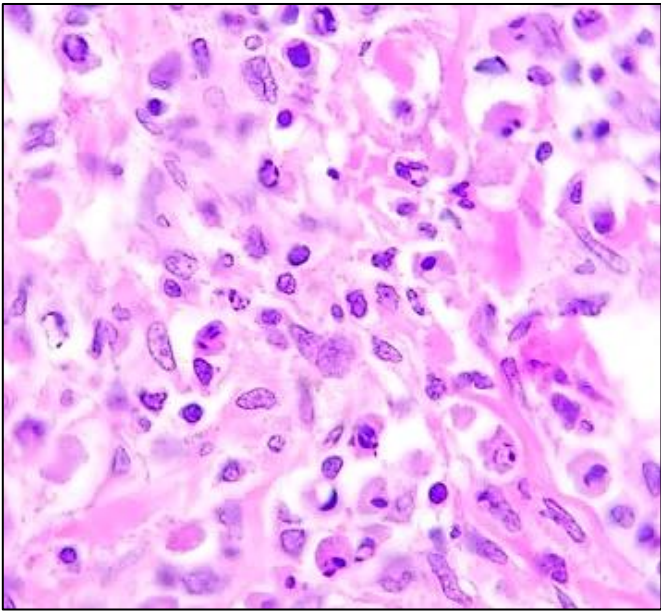
- Paciente masculino de 27 años de edad.
- Diagnóstico de envío: leucoplasia y sialoadenitis de glándula salival menor.



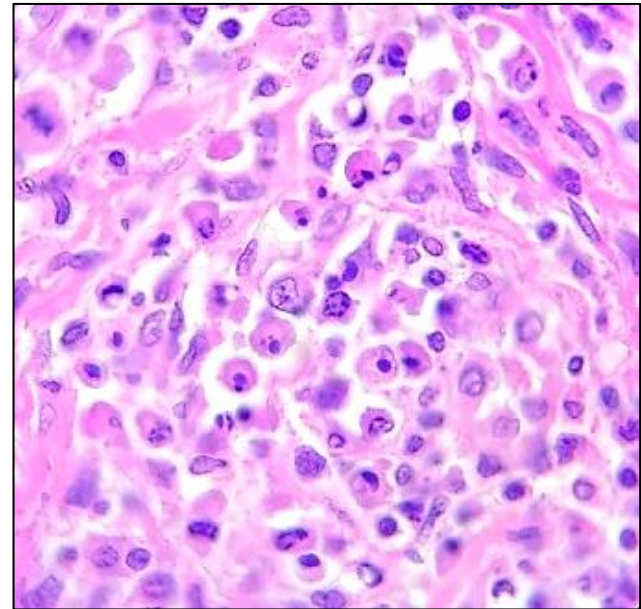
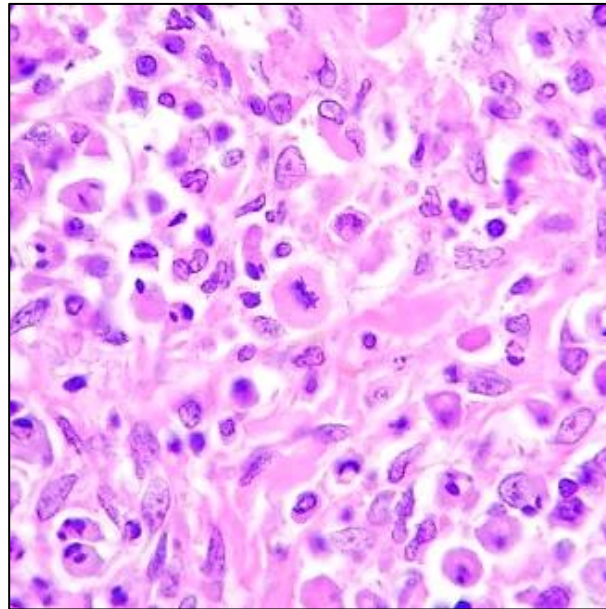
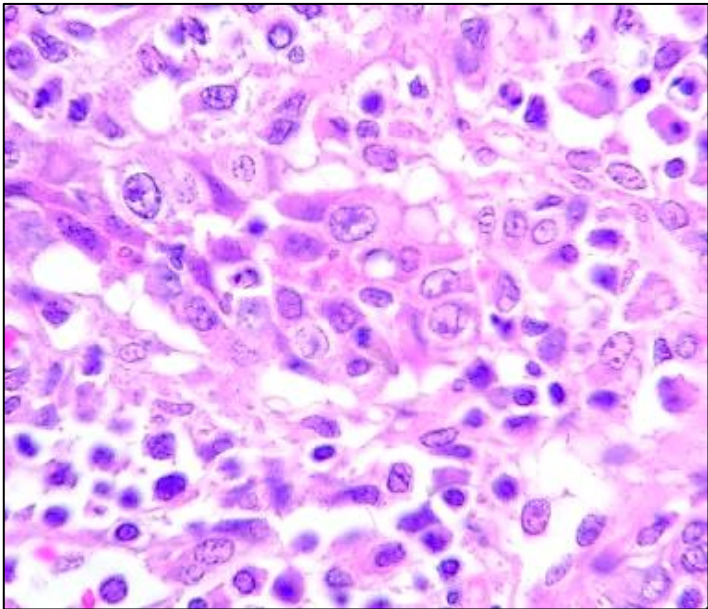
X 100

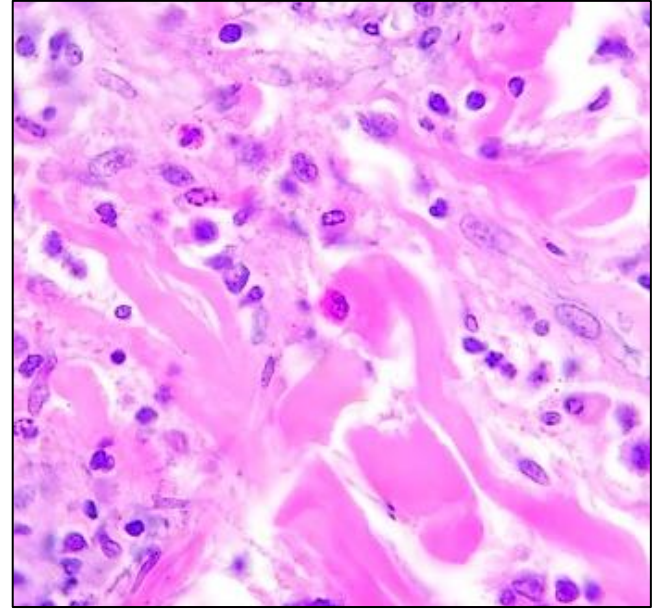
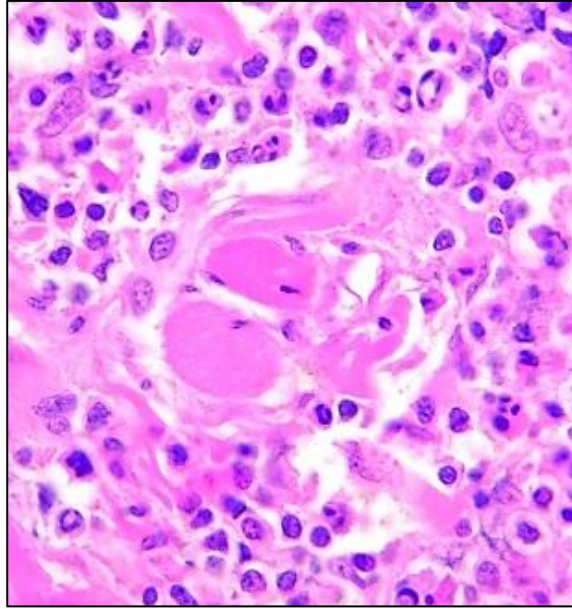
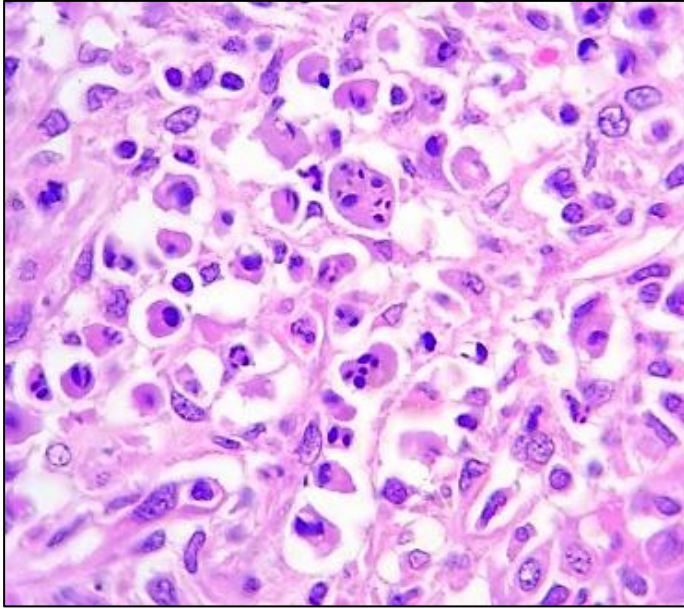


X 400



Todas las imágenes X 1000





Todas las imágenes X 1000

Caso 7

LXV
CONGRESO

Colegio y
Asociación
Mexicana de
Patólogos A.C.


HOTEL HACIENDA JURICA
QUERÉTARO, QRO

1 al 4 de mayo 2024



*Conocimiento que perdura y
evoluciona a través del tiempo*

Evento Híbrido



LXV
CONGRESO

Colegio y
Asociación
Mexicana de
Patólogos A.C.

HOTEL HACIENDA JURICA
QUERÉTARO, QRO

1 al 4 de mayo 2024



*Conocimiento que perdura y
evoluciona a través del tiempo*

Evento Híbrido



**DR. EDGARDO GÓMEZ TORRES.
HOSPITAL ANGELES CENTRO SUR
HOSPITAL GENERAL QUERETARO
MÉXICO**

DATOS CLINICOS

🌀 HOMBRE

🌀 17 AÑOS

🌀 PESO: 58.3 kg

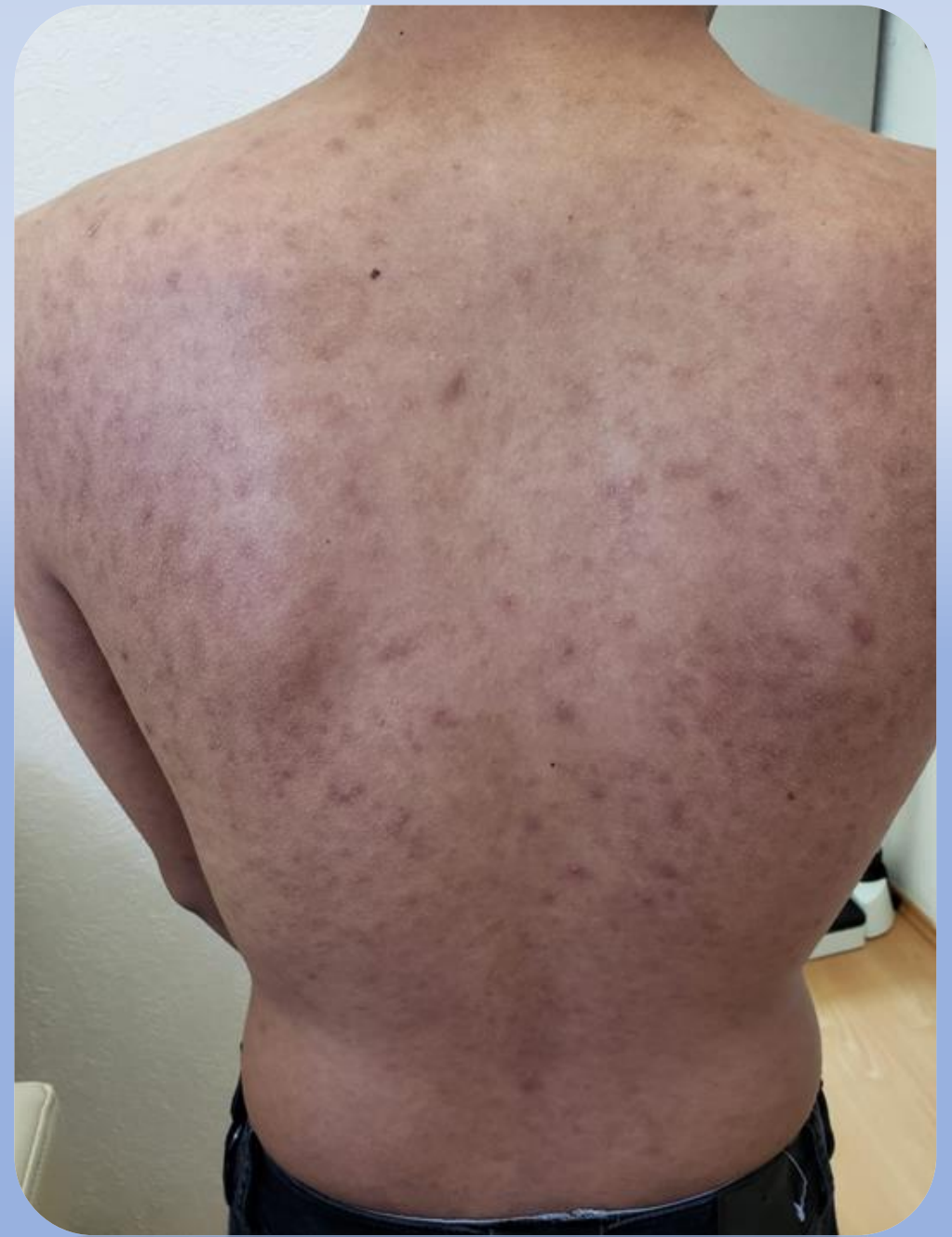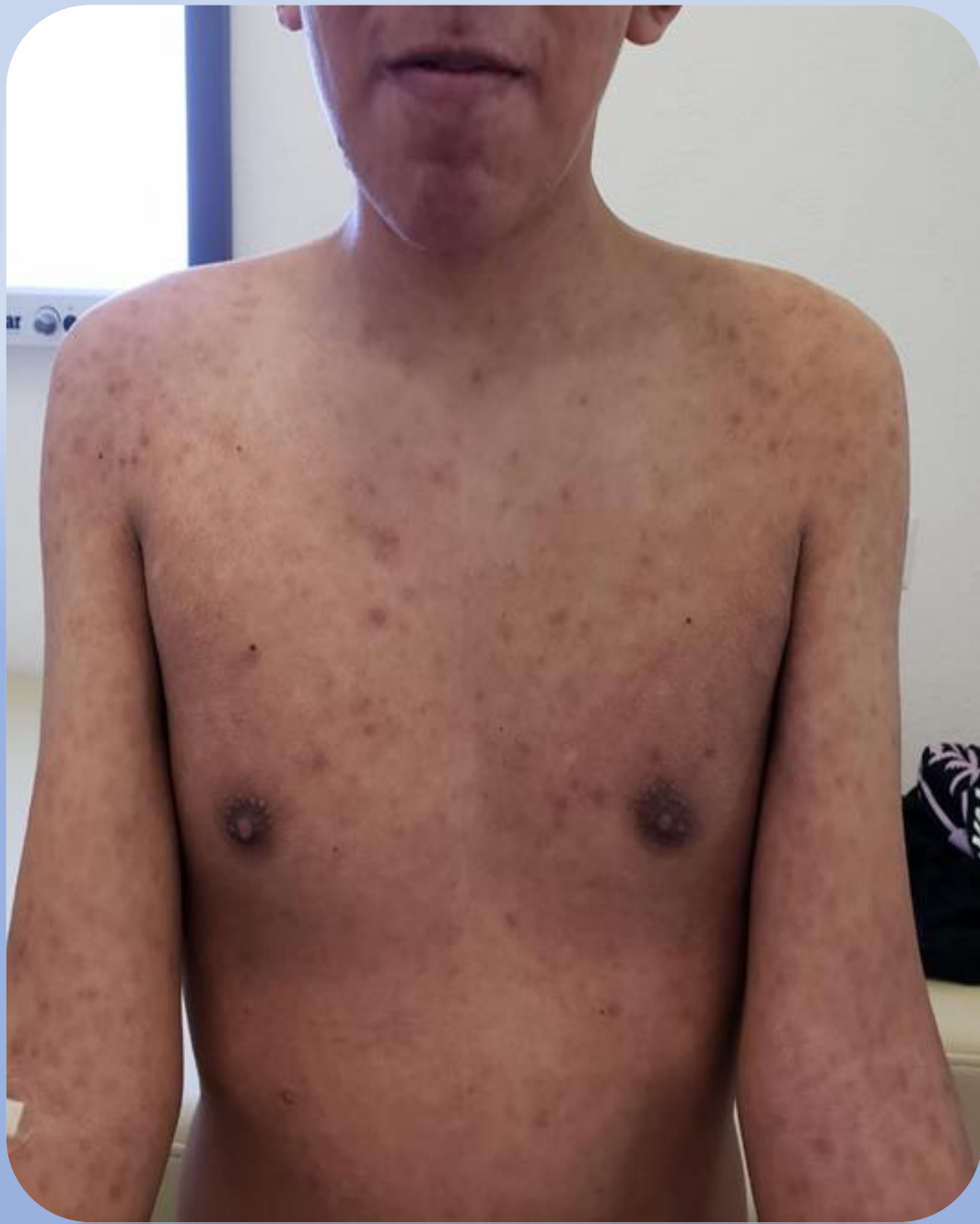🌀 LESIONES DE 3 SEMANAS DISEMINADAS, EN CABEZA, TRONCO, EXTREMIDADES SUPERIORES, INFERIORES

🌀 ASINTOMATICO (NIEGA FIEBRE Y PRURITO).

🌀 GINGIVITIS.

🌀 CANDIDA ORAL Y ADENOMEGALIAS CERVICALES NO DOLOROSAS DE 1 CM.

- Dermatitis Generalizada constituidas por:
 - Maculas hipercrómicas color marrón claro milimétricas
 - Algunas son placas eritemato-escamosas bien delimitadas.

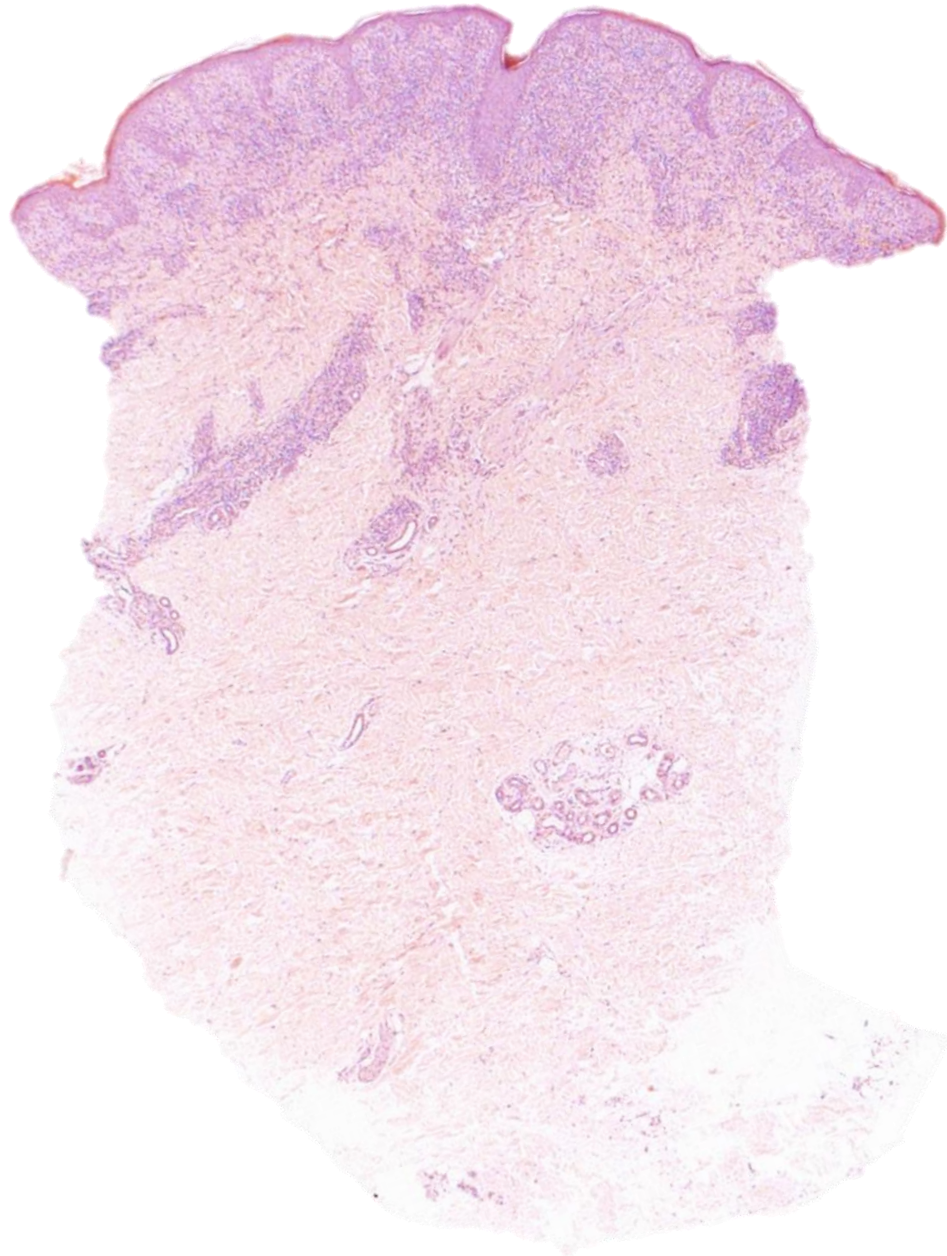


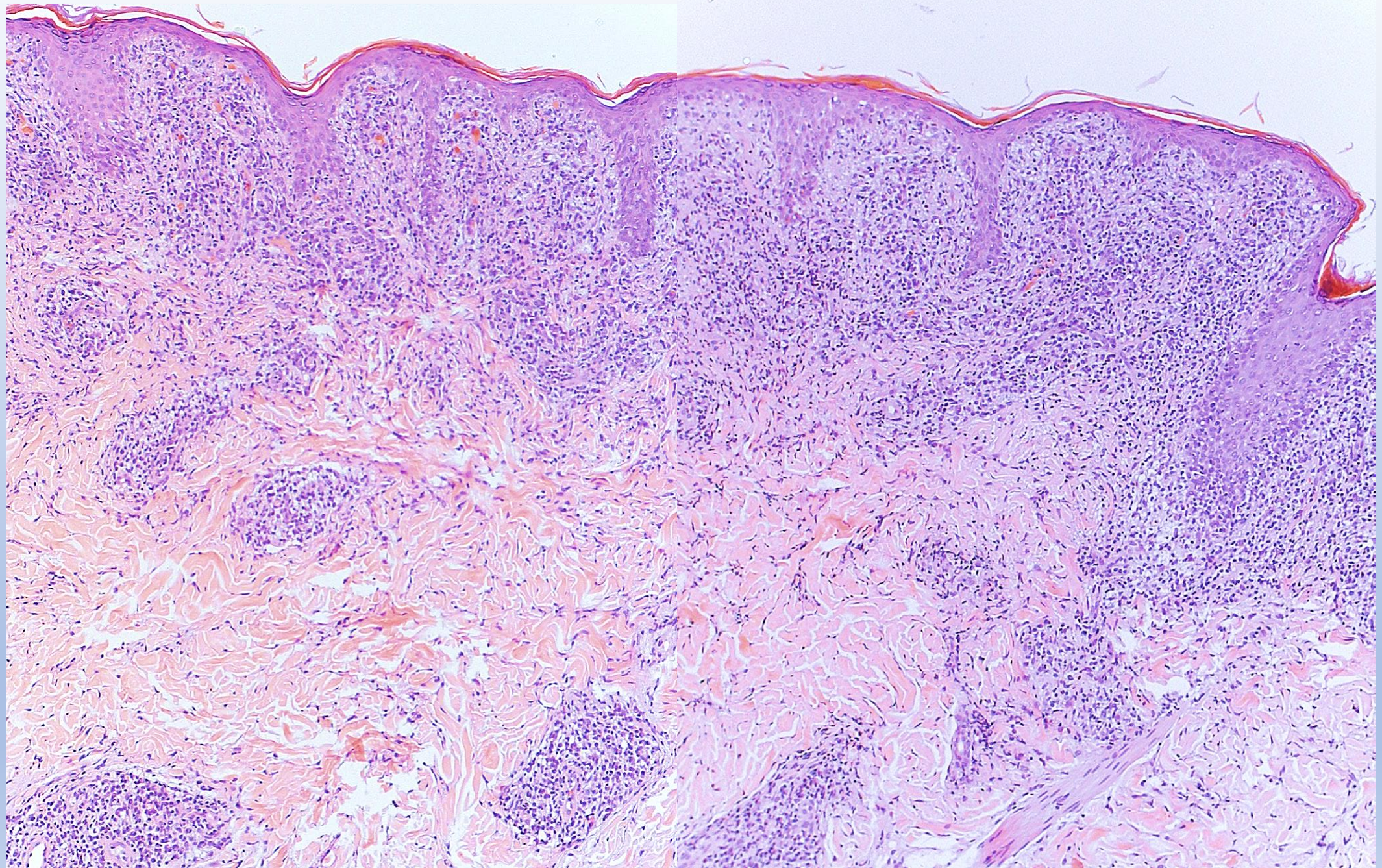
CORTESIA : DRA MABEL VANESSA URTUSUÁSTEGUI GARCÍA

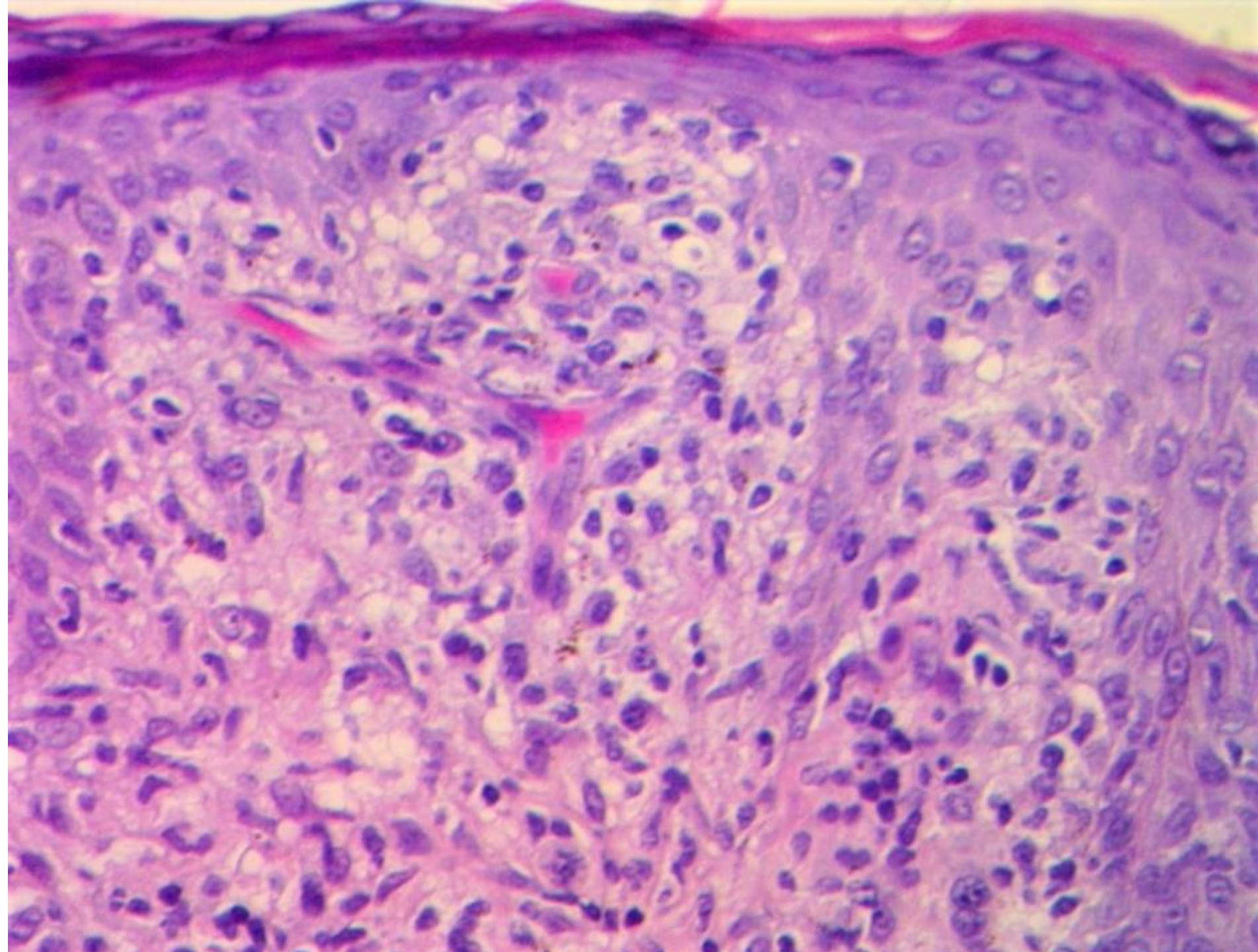
DIAGNOSTICOS CLINICOS

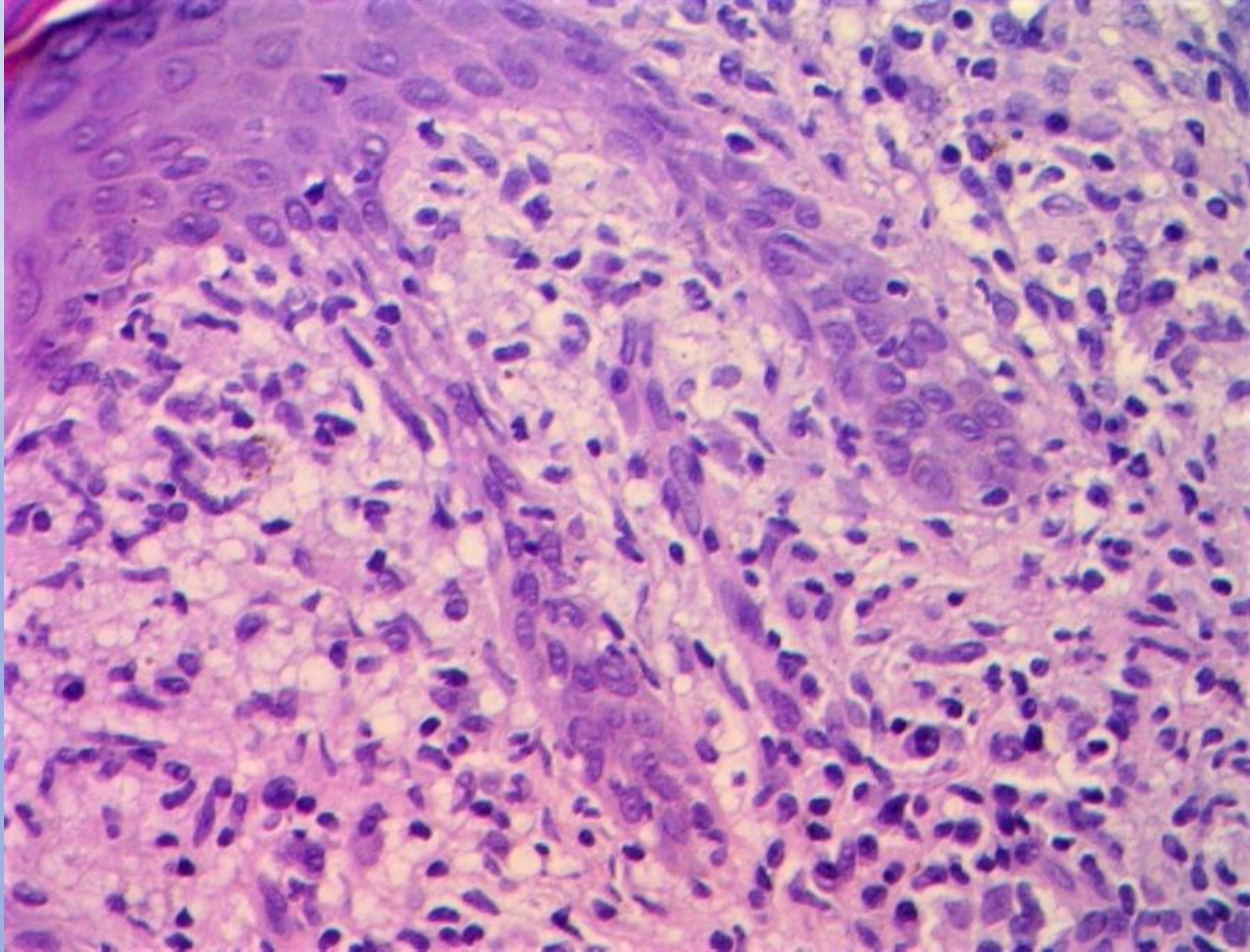
- *PIGMENTACIÓN MACULAR ERUPTIVA IDIOPATICA*
- *EXANTEMA VIRAL*
- *FARMACODERMA*

Bx sacabocados 4 milímetros









DIAGNÓSTICO

Caso 8

LXV
CONGRESO

Colegio y
Asociación
Mexicana de
Patólogos A.C.

HOTEL HACIENDA JURICA
QUERÉTARO, QRO

1 al 4 de mayo 2024



*Conocimiento que perdura y
evoluciona a través del tiempo*

Evento Híbrido

LXV
CONGRESO

Colegio y
Asociación
Mexicana de
Patólogos A.C.

HOTEL HACIENDA JURICA
QUERÉTARO, QRO

1 al 4 de mayo 2024



*Conocimiento que perdura y
evoluciona a través del tiempo*

Evento Híbrido



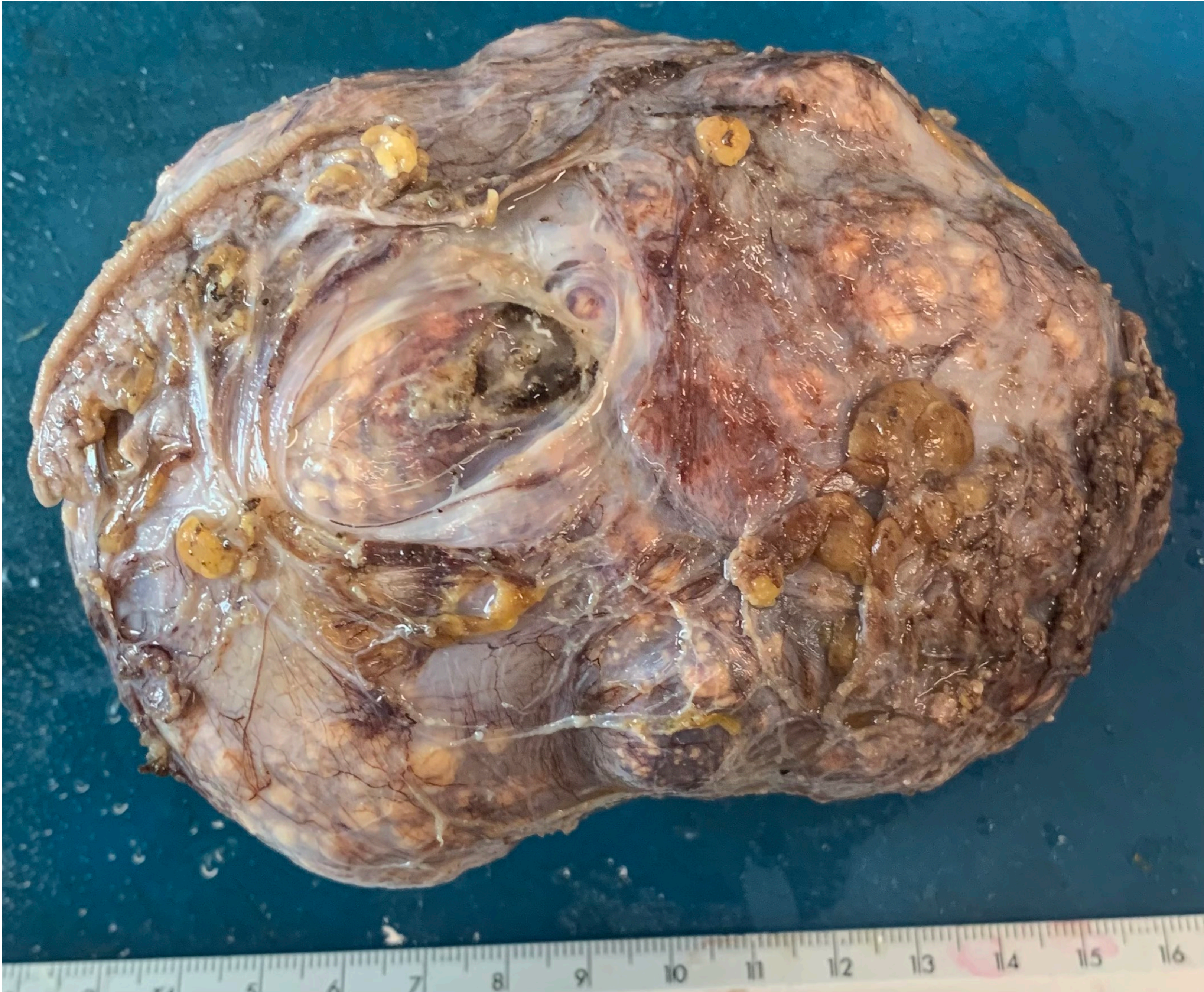SEMINARIO TOMÁS VELAZQUEZ. Dra. Yeminá Villagrán Soto.

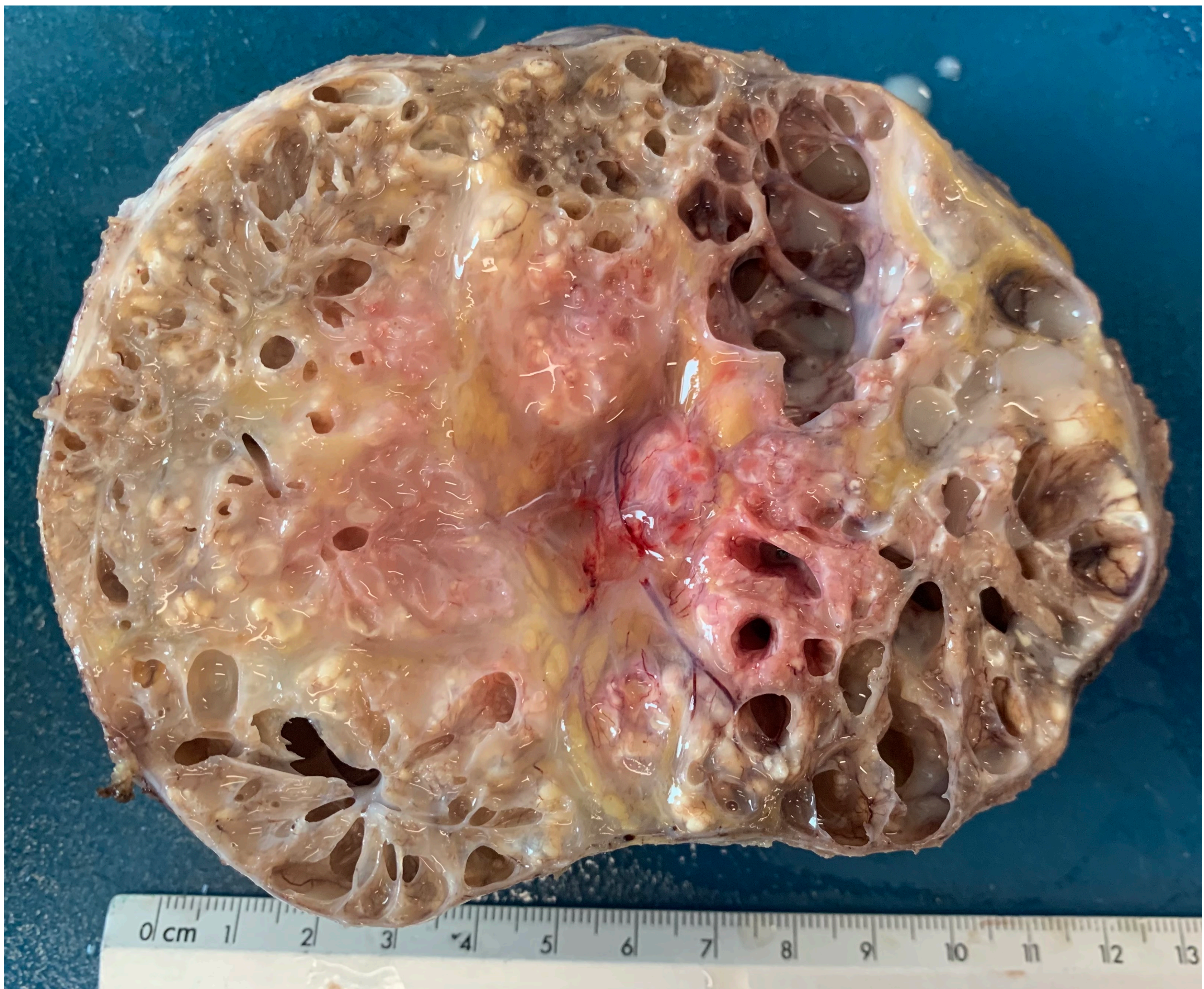HOSPITAL GENERAL DE QUERÉTARO.

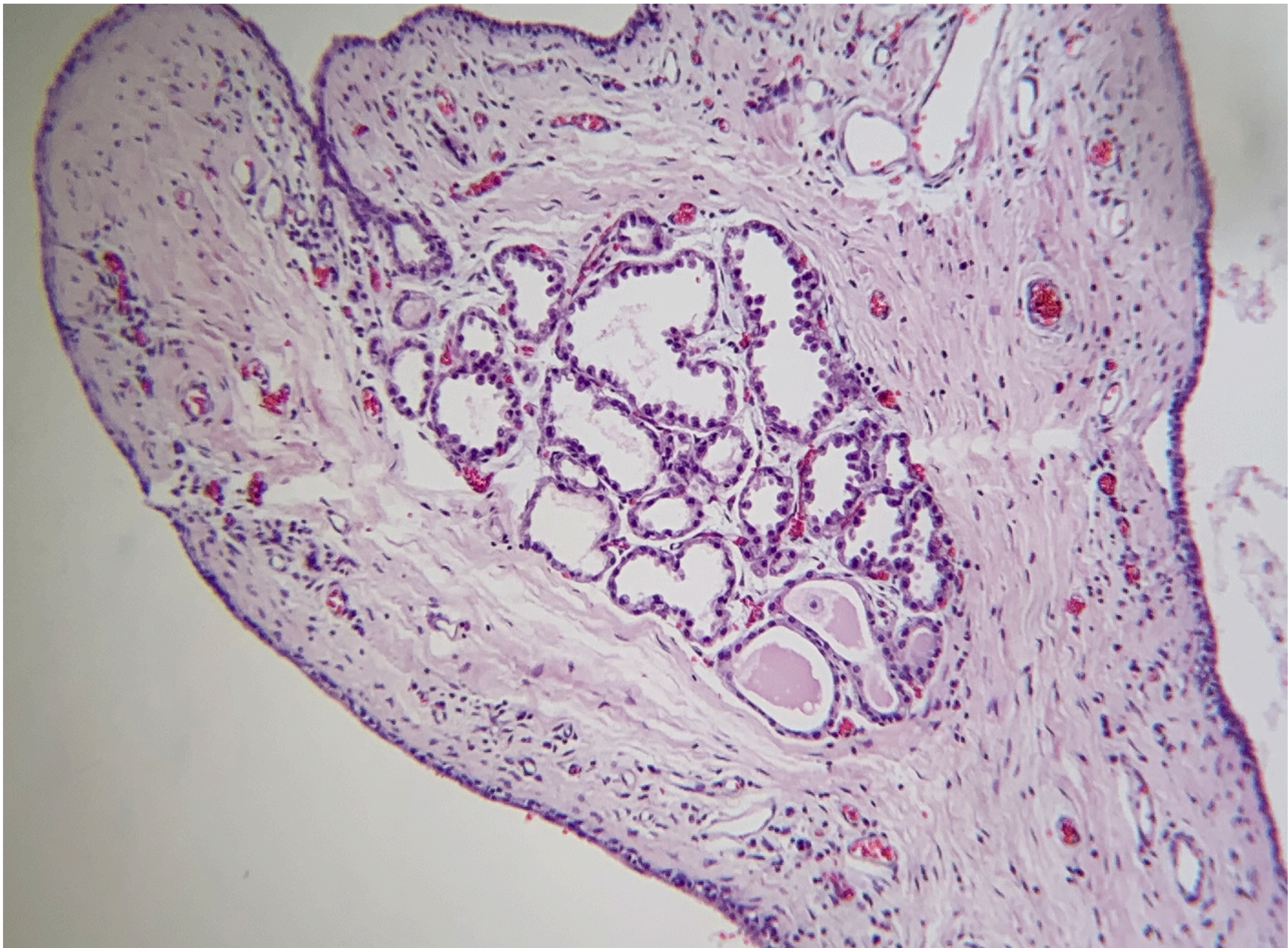
FACULTAD DE MEDICINA DE LA UNIVERSIDAD AUTÓNOMA DE QUERÉTARO.

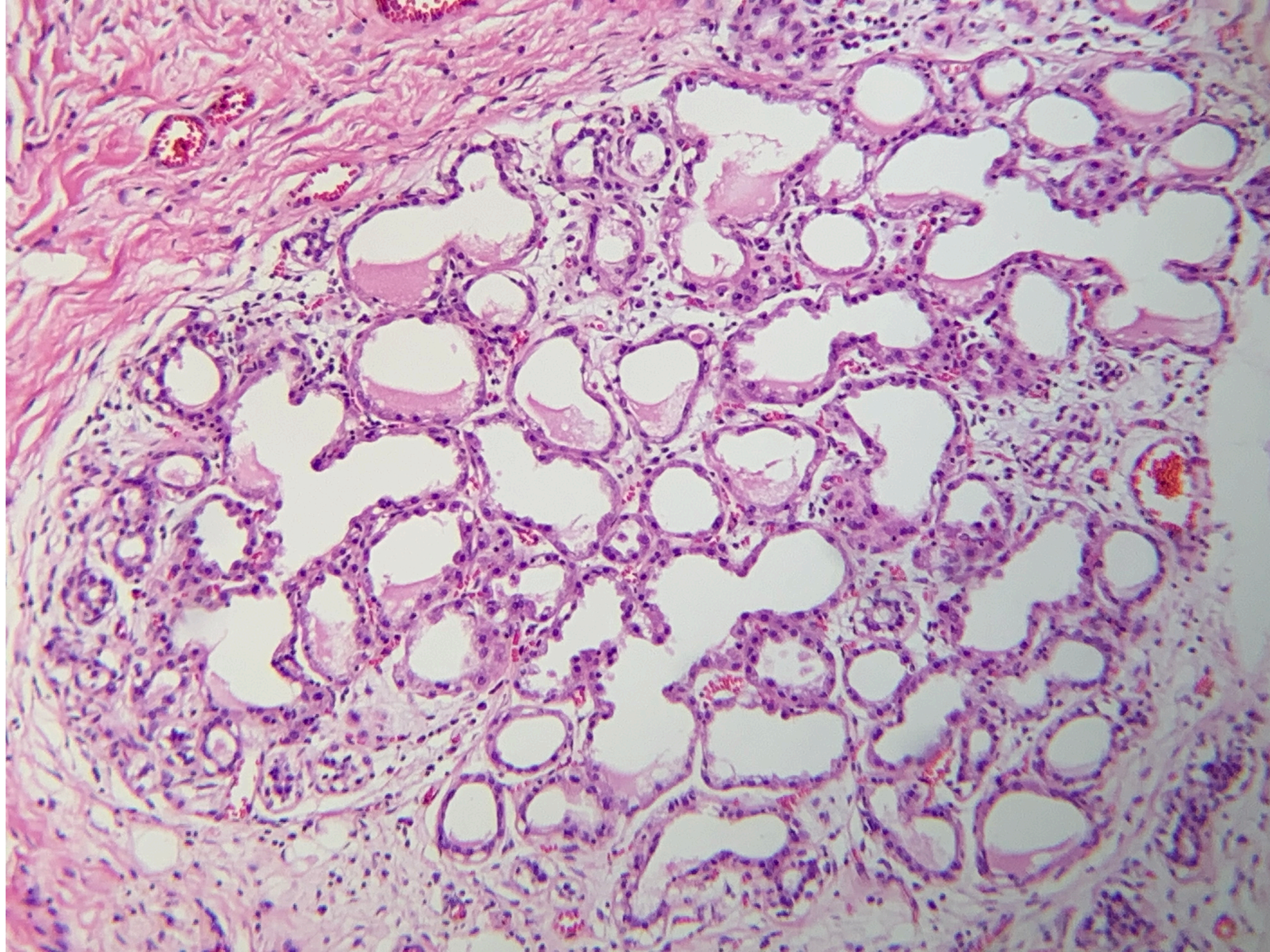
CASO CLINICO:

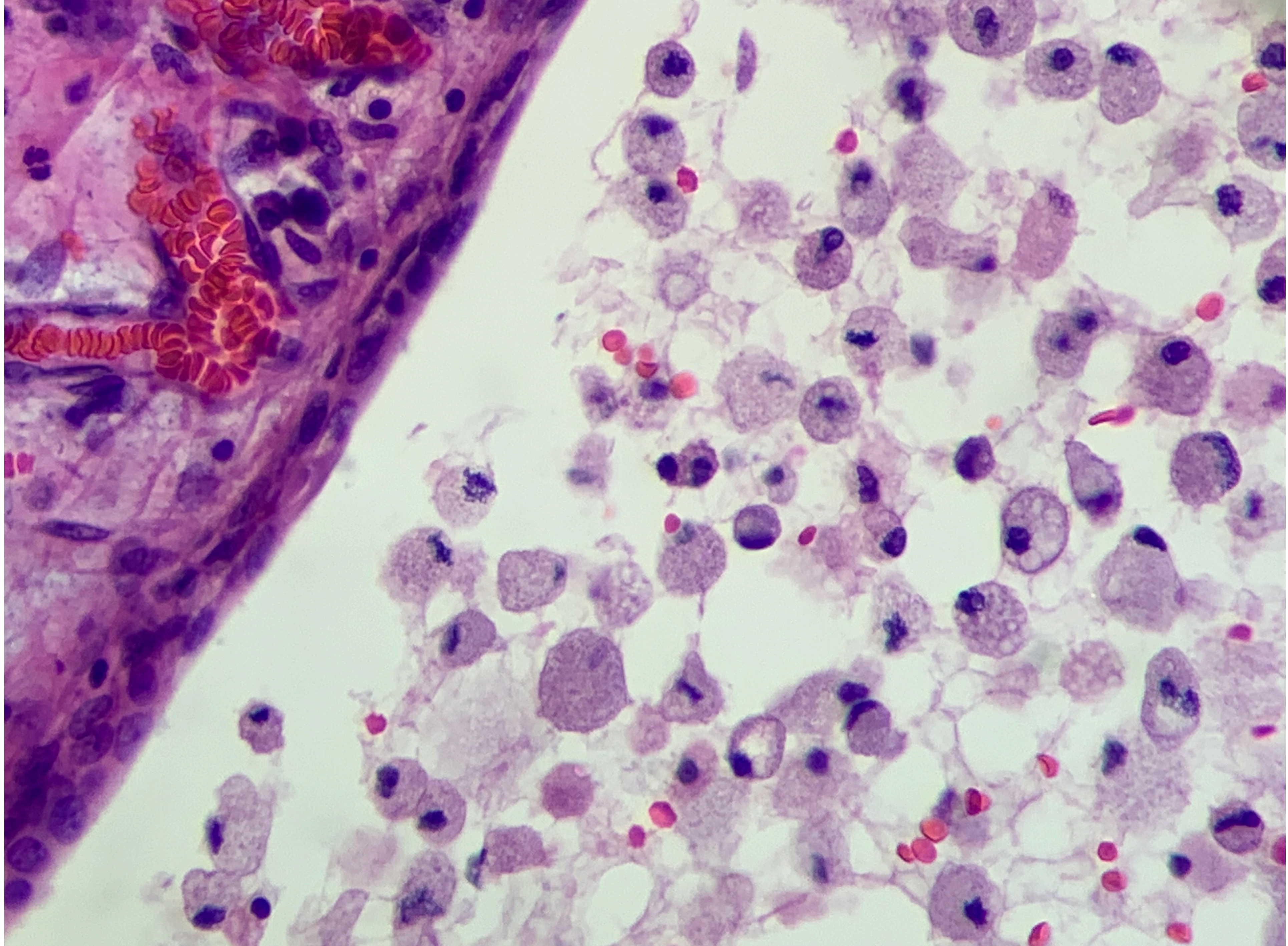
- PACIENTE FEMENINA DE 21 AÑOS EDAD.
- TUMOR EN GLANDULA MAMARIA DERECHA.
- NO REFIERE TIEMPO DE EVOLUCIÓN.
- DOLOR, PIEL ENROJECIDA Y CALIENTE.
- PIEZA ENVIADA: TUMOR EN MAMA DERECHA.

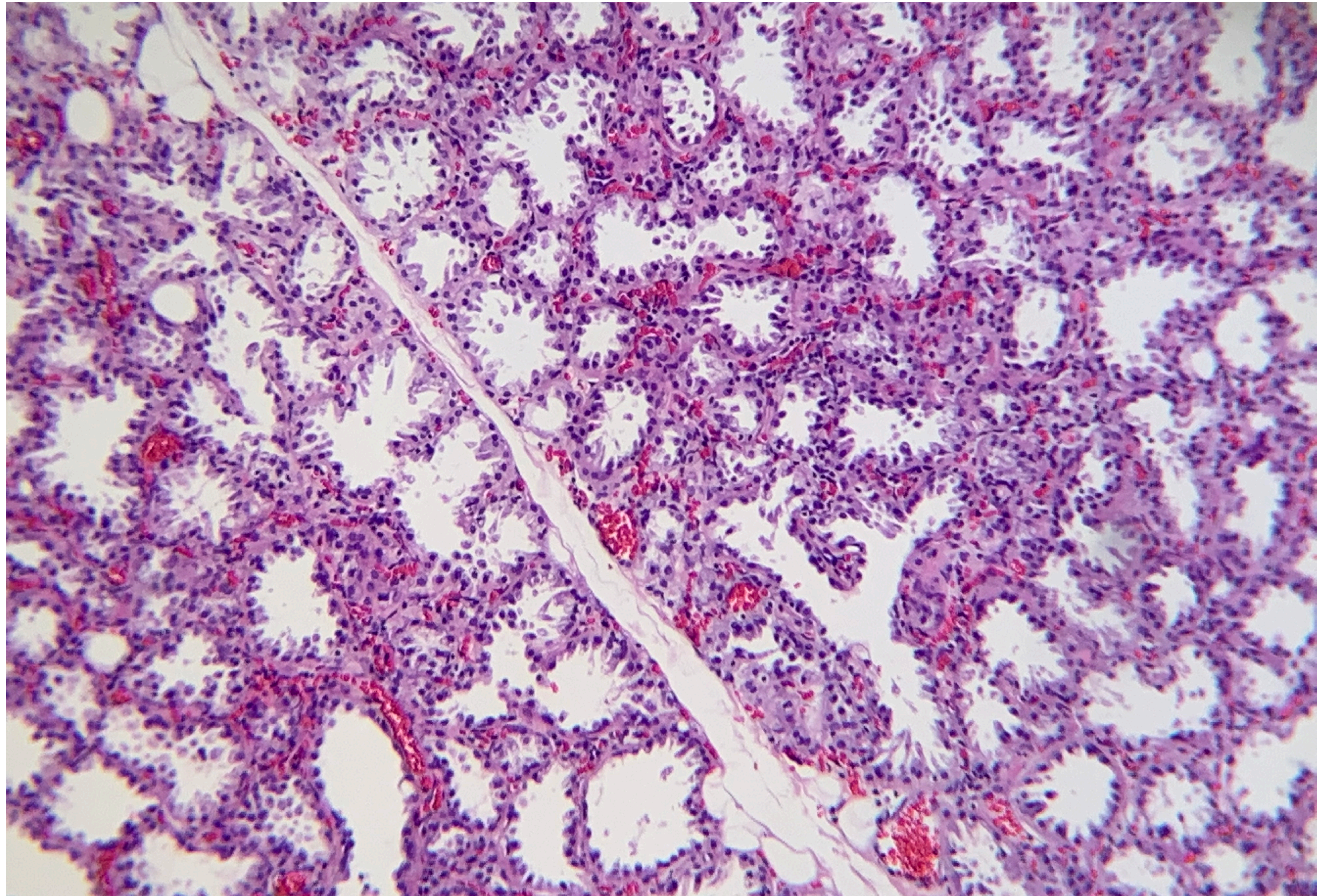


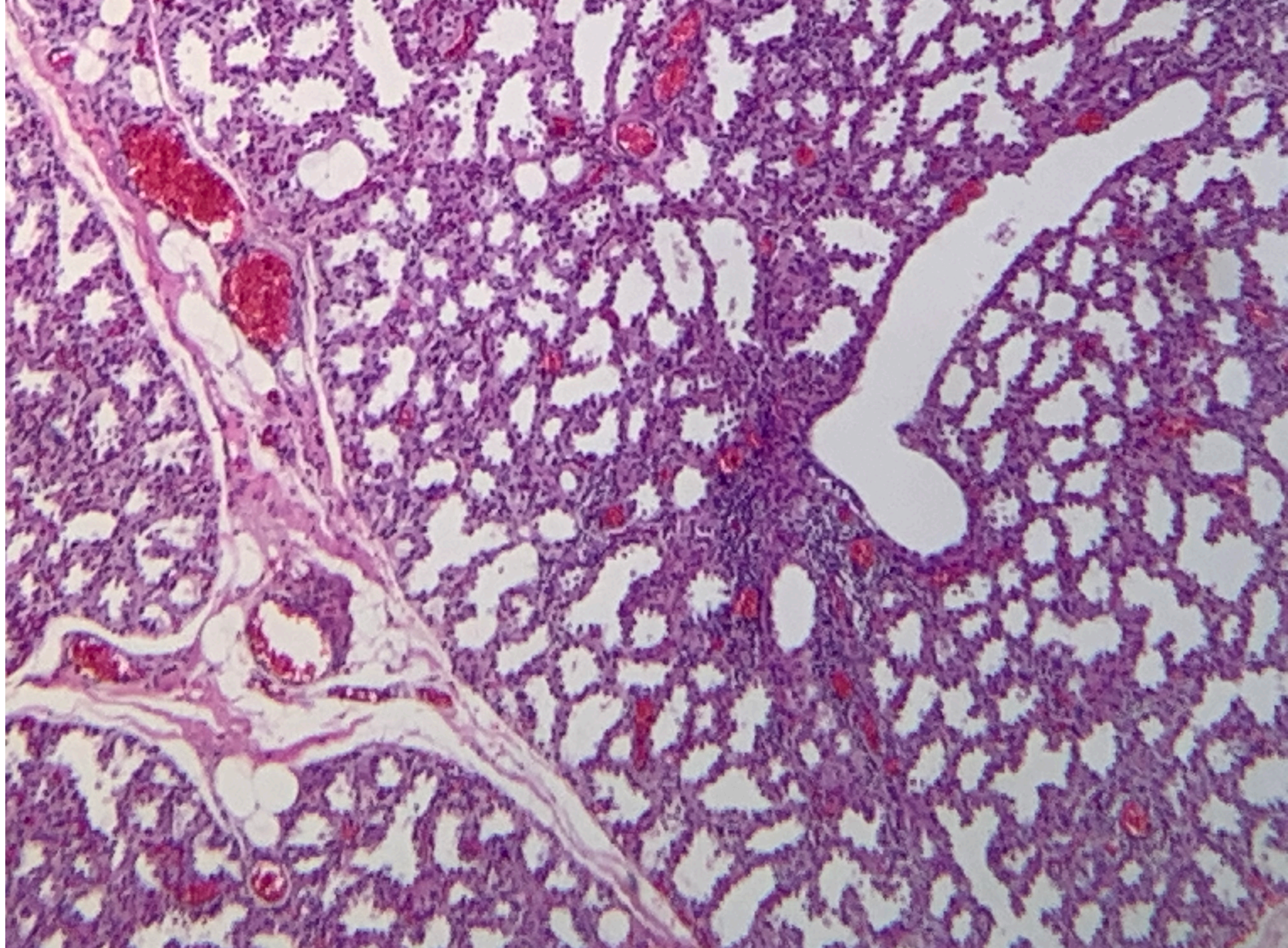


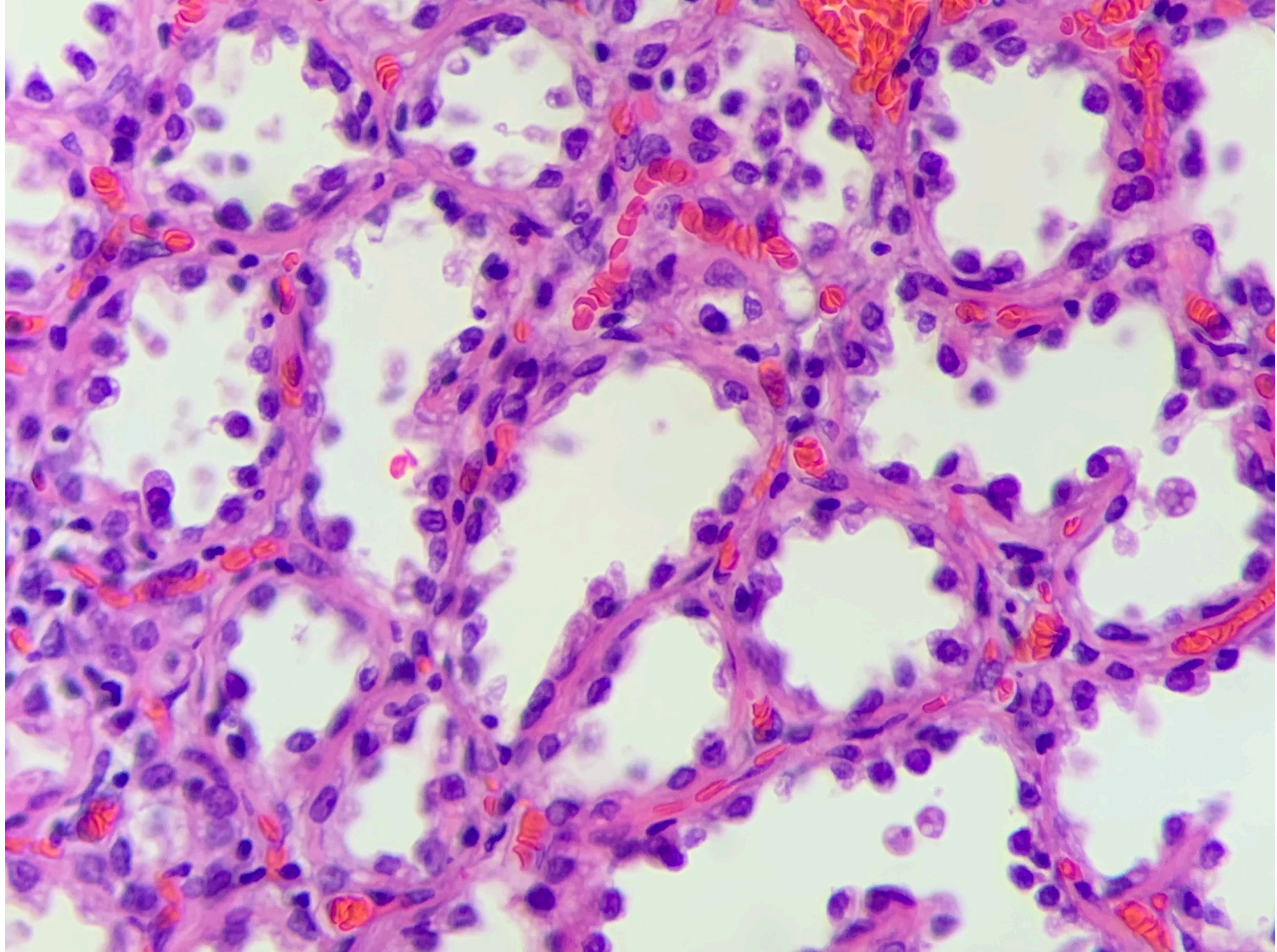


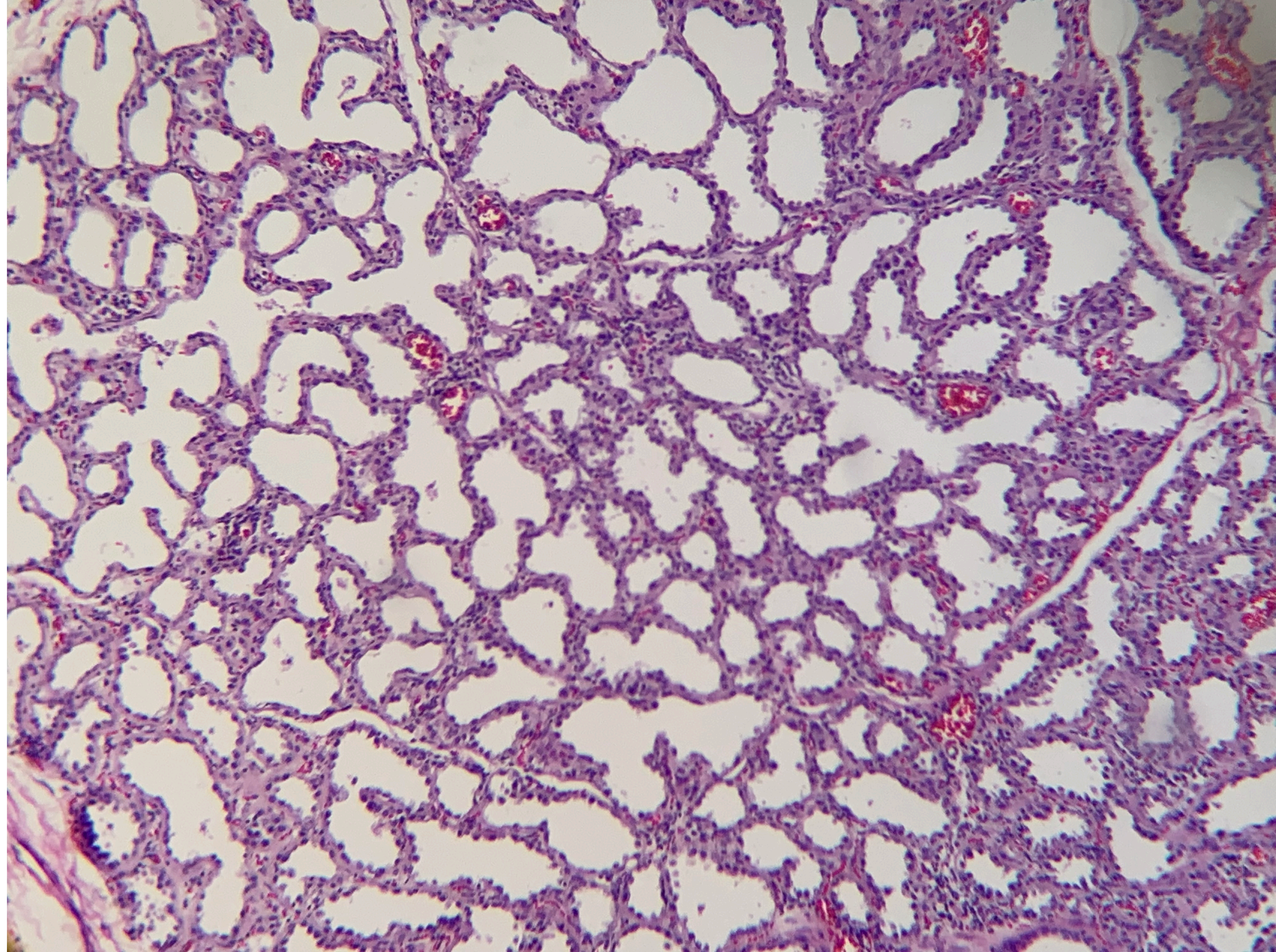


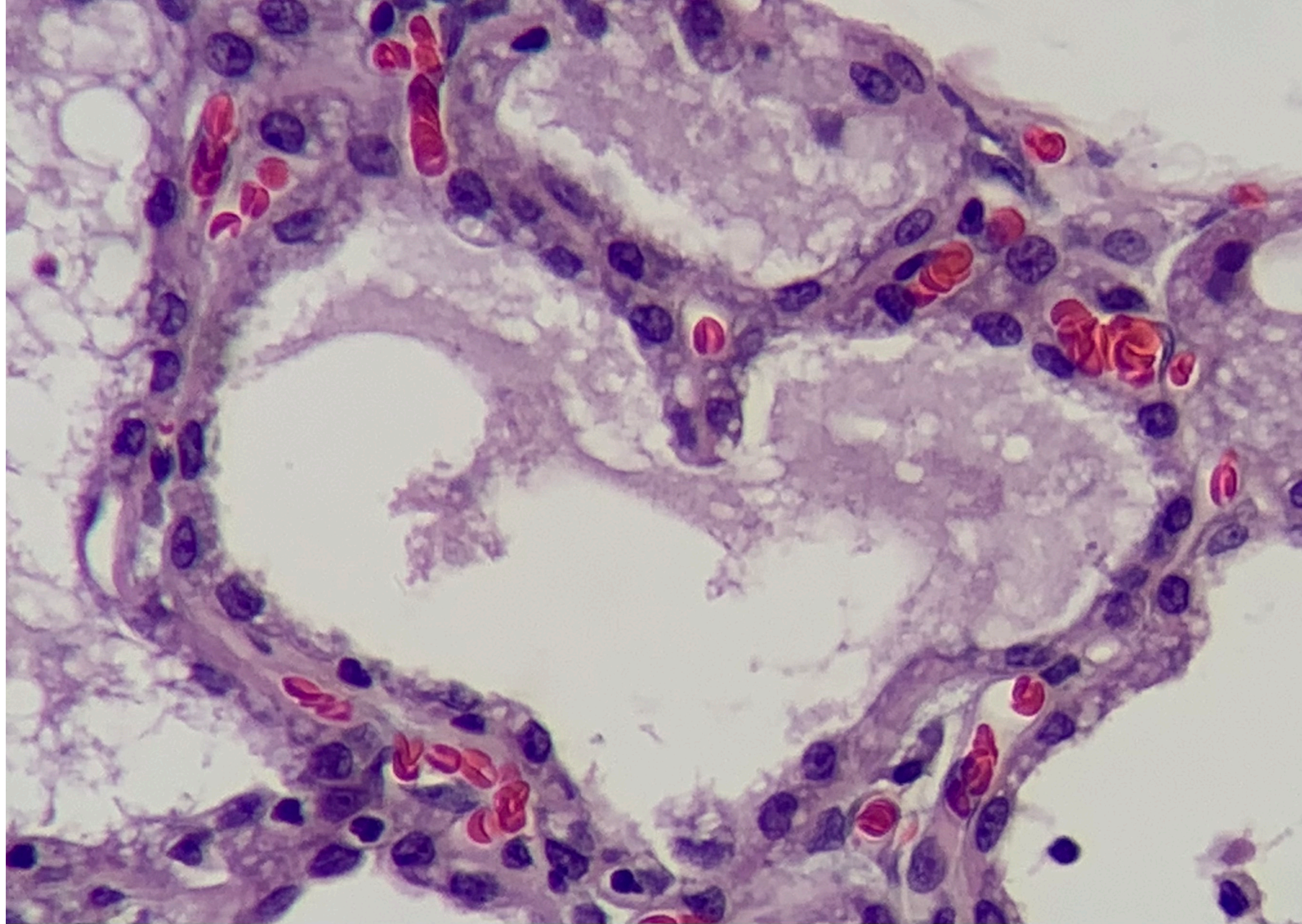












Caso 9

LXV
CONGRESO

Colegio y
Asociación
Mexicana de
Patólogos A.C.

HOTEL HACIENDA JURICA
QUERÉTARO, QRO

1 al 4 de mayo 2024



*Conocimiento que perdura y
evoluciona a través del tiempo*

Evento Híbrido

LXV
CONGRESO

Colegio y
Asociación
Mexicana de
Patólogos A.C.

HOTEL HACIENDA JURICA
QUERÉTARO, QRO

1 al 4 de mayo 2024



Asociación de
Anatomopatólogos
de Querétaro A.C.



*Conocimiento que perdura y
evoluciona a través del tiempo*

Evento Híbrido

SEMINARIO
TOMÁS VELÁZQUEZ

Dr. Saulo Mendoza Ramírez
Hospital General de México
Centro Médico ABC Observatorio
Ciudad de México

DATOS CLÍNICOS RELEVANTES

HOMBRE DE 45 AÑOS

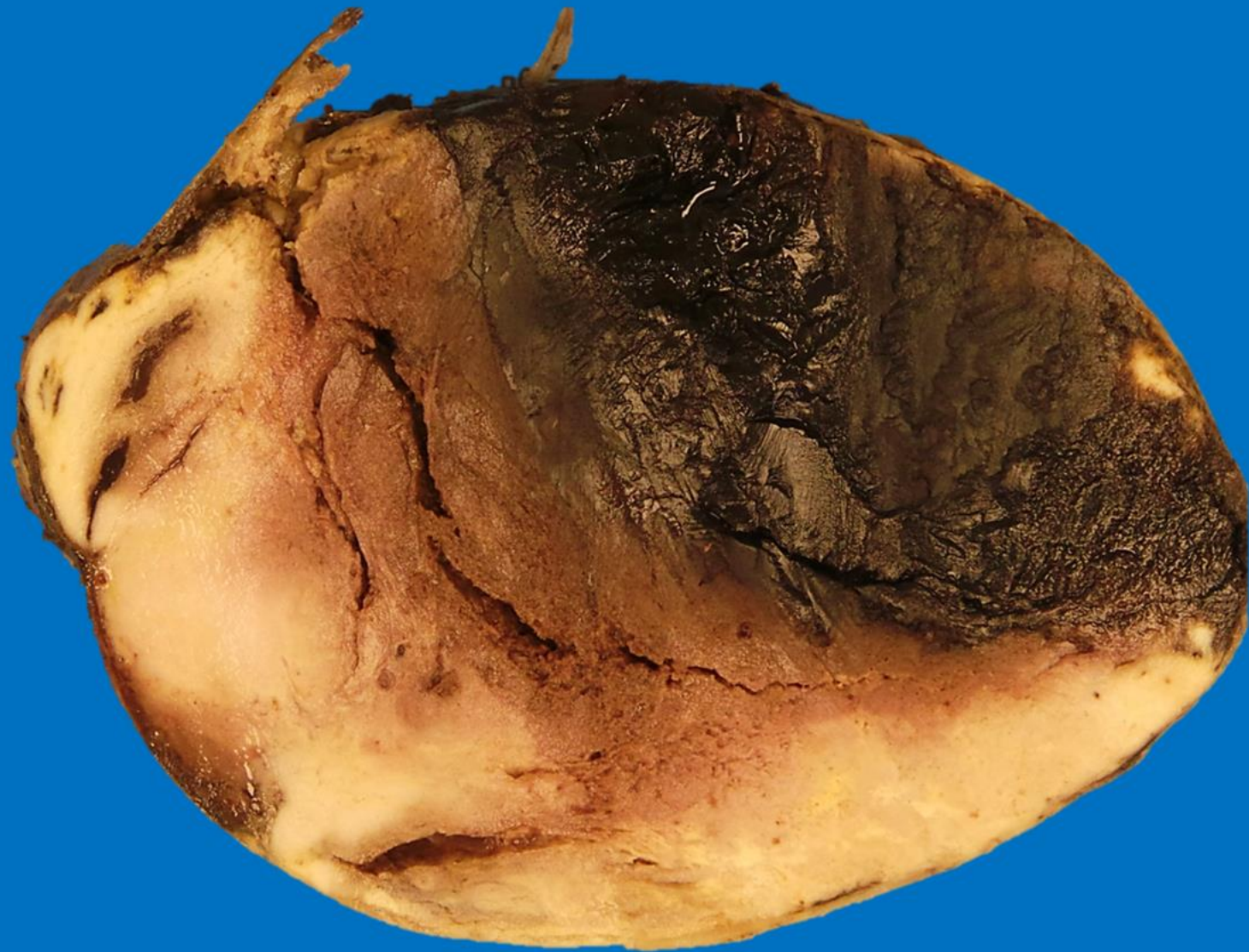
2 AÑOS PREVIOS CON DISNEA DE
MEDIANOS ESFUERZOS QUE SE FUE
AGRAVANDO.

TOS INTERMITENTE SIN EXPLICACIÓN
APARENTE.

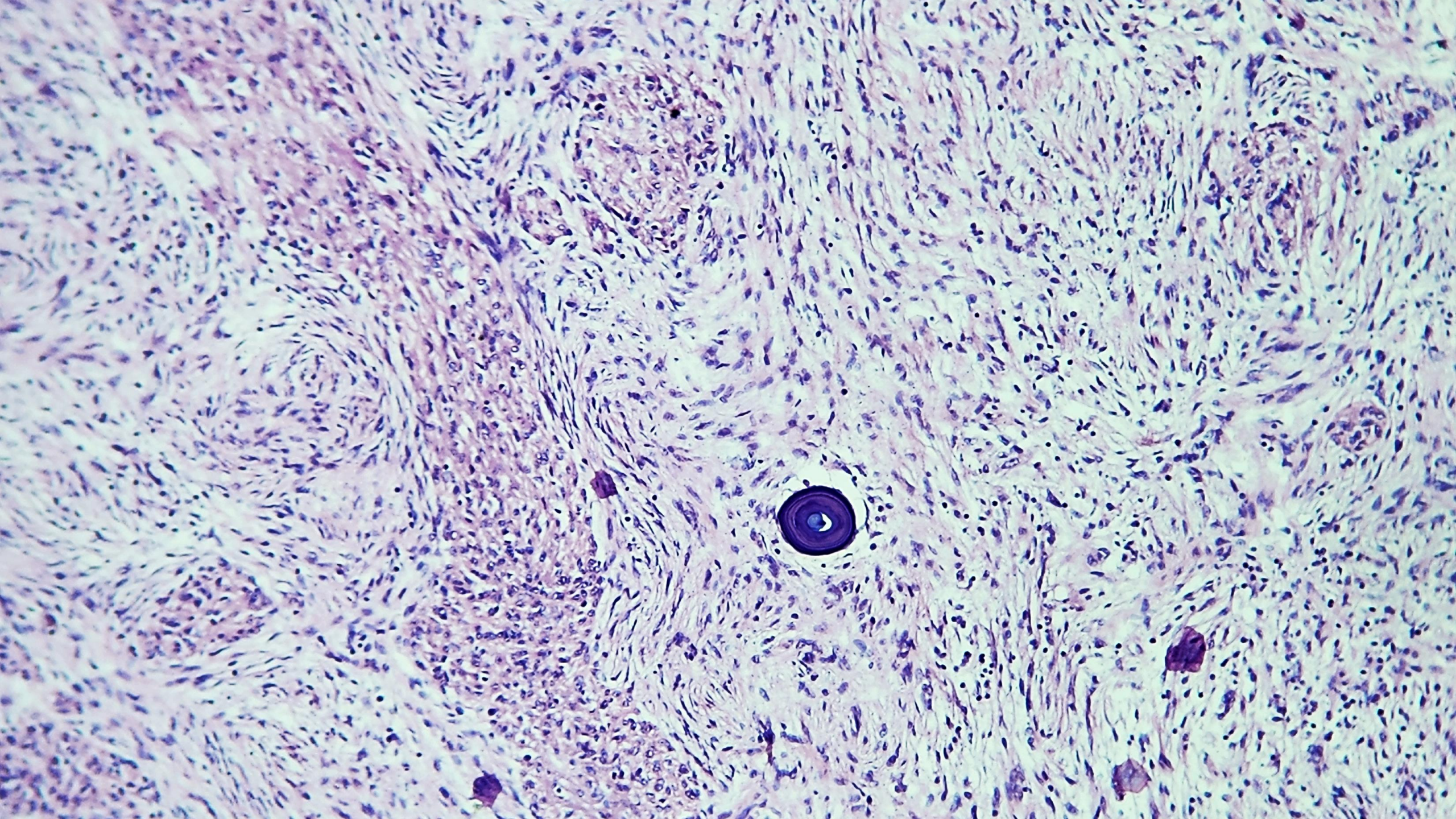
ESTUDIOS DE IMAGEN REVELAN TUMOR
MEDIASTINAL ANTERIOR.

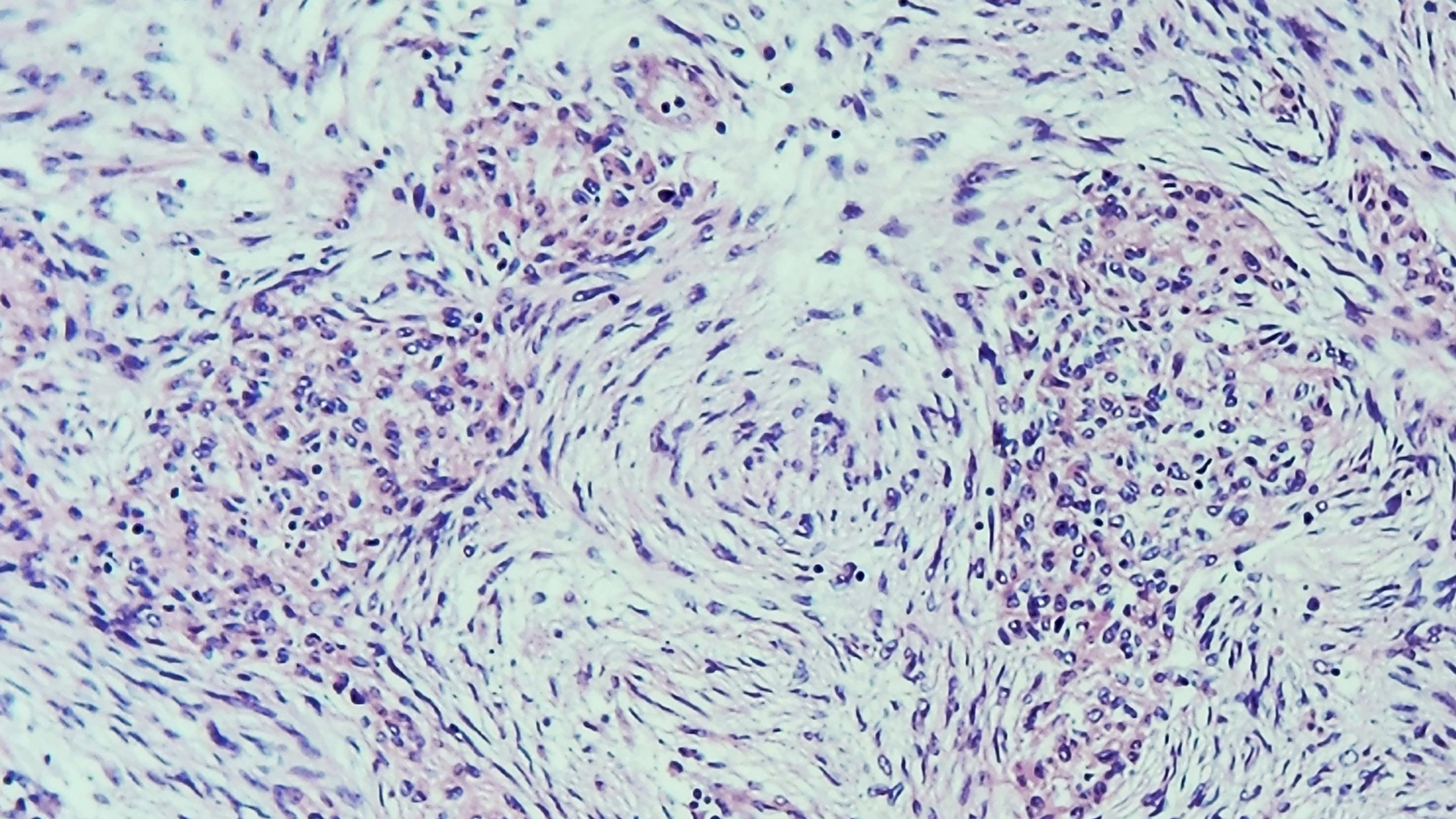
15.5 cm

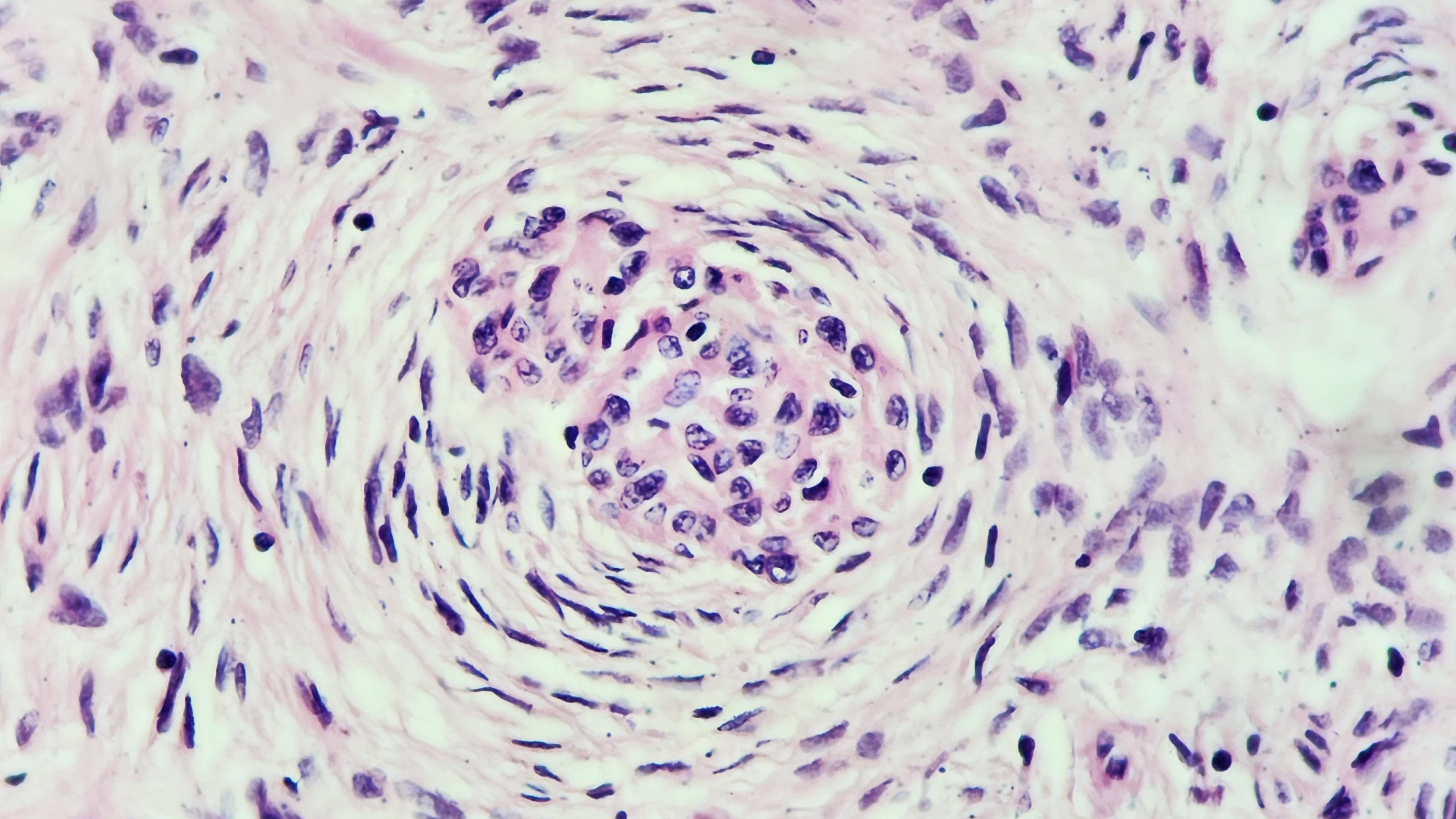
IMAGEN
MACROSCÓPICA

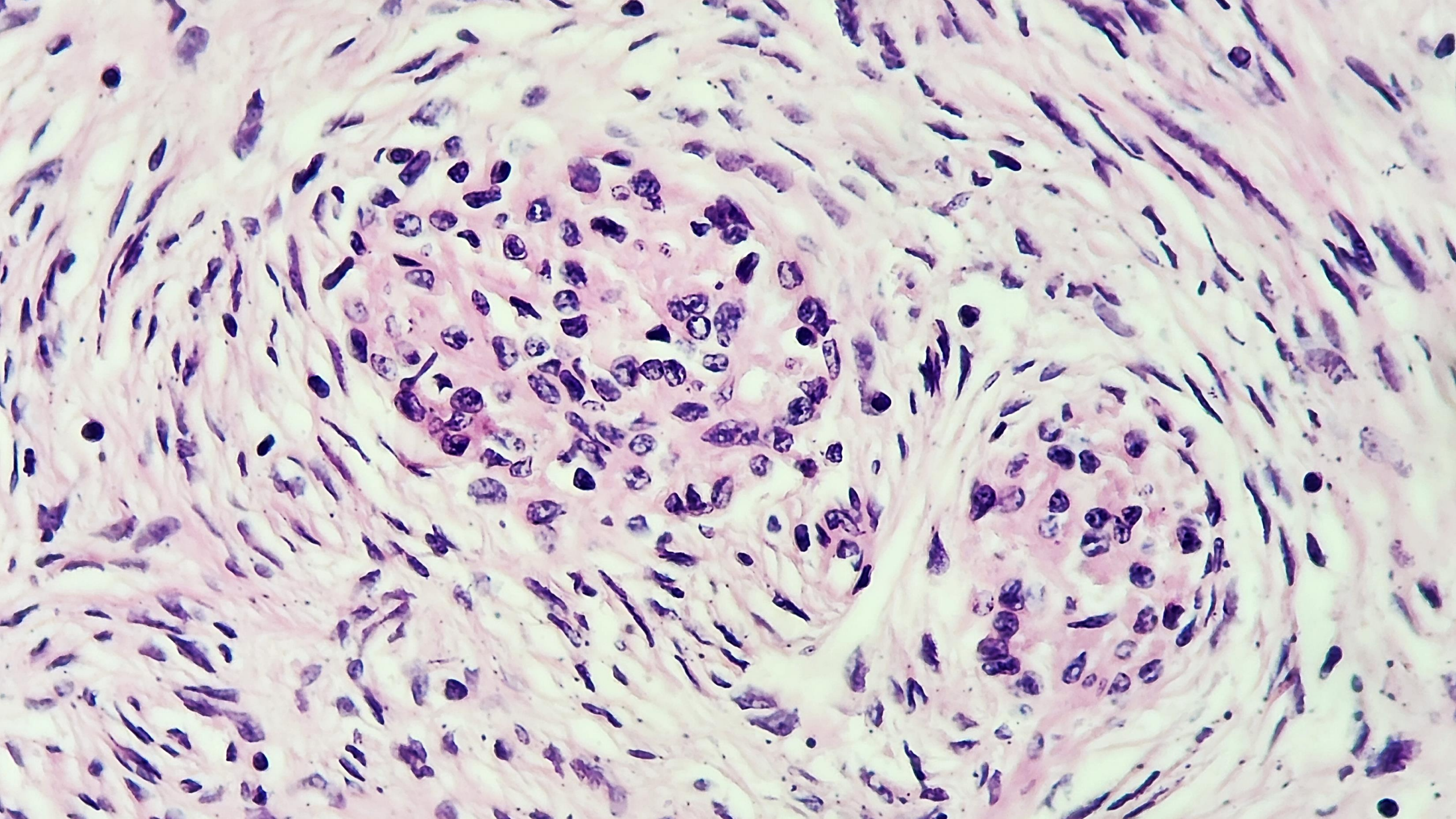


12.0 cm









¿DIAGNÓSTICO?

Caso 10

LXV
CONGRESO

Colegio y
Asociación
Mexicana de
Patólogos A.C.

HOTEL HACIENDA JURICA
QUERÉTARO, QRO

1 al 4 de mayo 2024



*Conocimiento que perdura y
evoluciona a través del tiempo*

Evento Híbrido

SEMINARIO TOMAS VELAZQUEZ 2024

- **DR. MIGUEL ISAIAS PAREDES SERRANO**
 - ANATOMOPATOLOGO
 - CED. ESP.: AE-08694
 - COMMAP: 701 (recertif. 2024-2029)
 - QUERETARO, QRO.

LXV Congreso Colegio y Asociación Mexicana de Patólogos A.C.

HOTEL HACIENDA JURICA QUERÉTARO, QRO

1 al 4 de mayo 2024

70 ANIVERSARIO 1954-2024

ASOCIACIÓN MEXICANA DE PATÓLOGOS ZONA CENTRO FUNDADA EN 1959

Asociación de Anatomopatólogos de Querétaro A.C.

Evento Híbrido

Conocimiento que perdura y evoluciona a través del tiempo



CASO CLINICO

- PACIENTE FEMENINA
- 56 AÑOS

- DOLOR ABDOMINAL
- CAMBIO EN EL HABITO INTESTINAL
- HEMATOQUECIA
- BIOPSIA DEL COLON
- REMITIDA COMO “ULCERA, SUGESTIVA DE GIST”

CASO CLINICO

CIRUGÍA Y ENDOSCOPIA

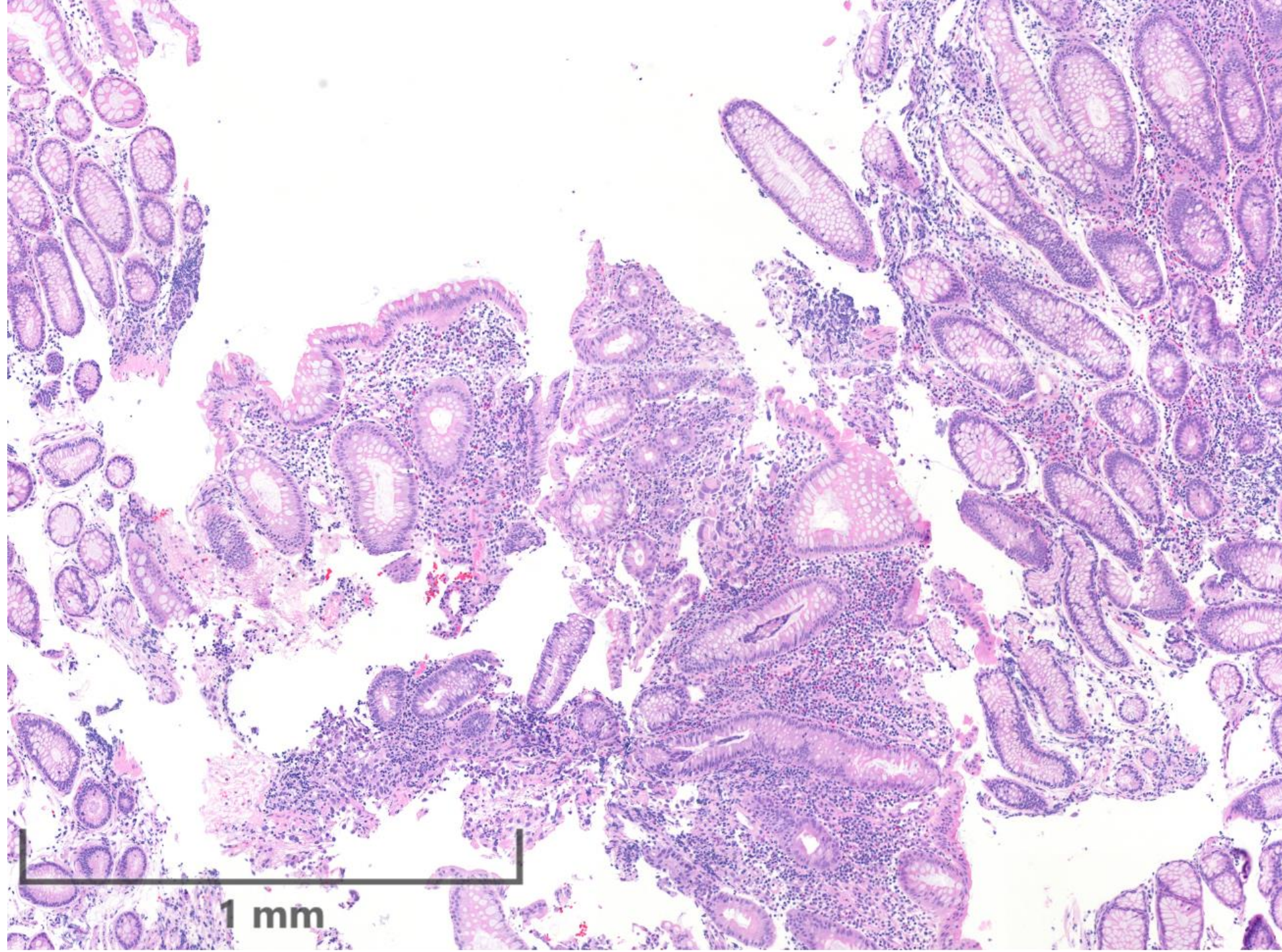
Nombre del paciente: [Redacted] Fecha: 8 de Agosto 2023
Alérgicos: [Redacted] FNac 1105167 Edad 56 años

- Biopsias de Colon (ángulo derecha)
ulcera sugestiva de GIST
(12 biopsias)

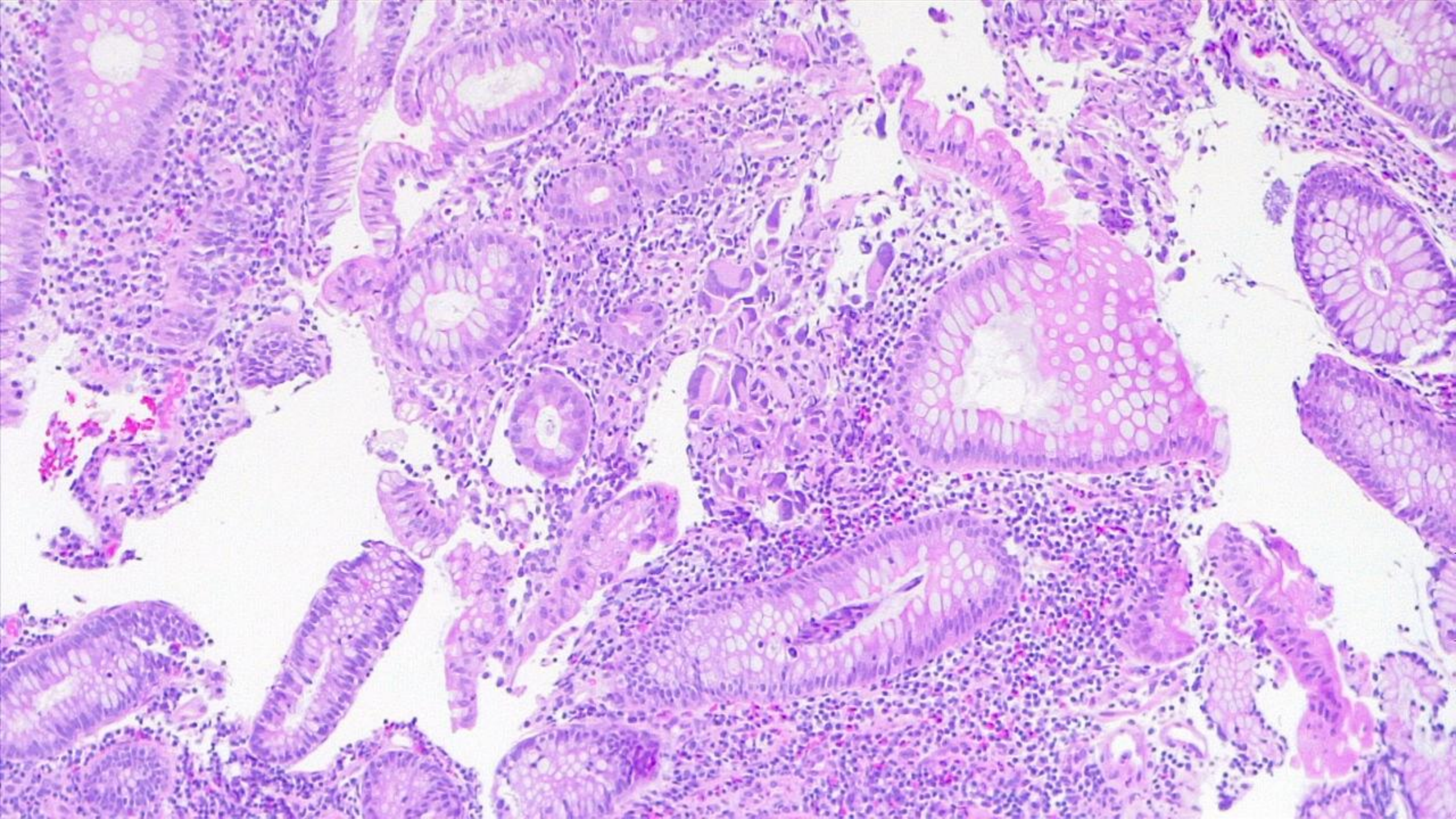
Episodio 1500106636.
Tel: 442-186-45-99. waitseg Resultado.

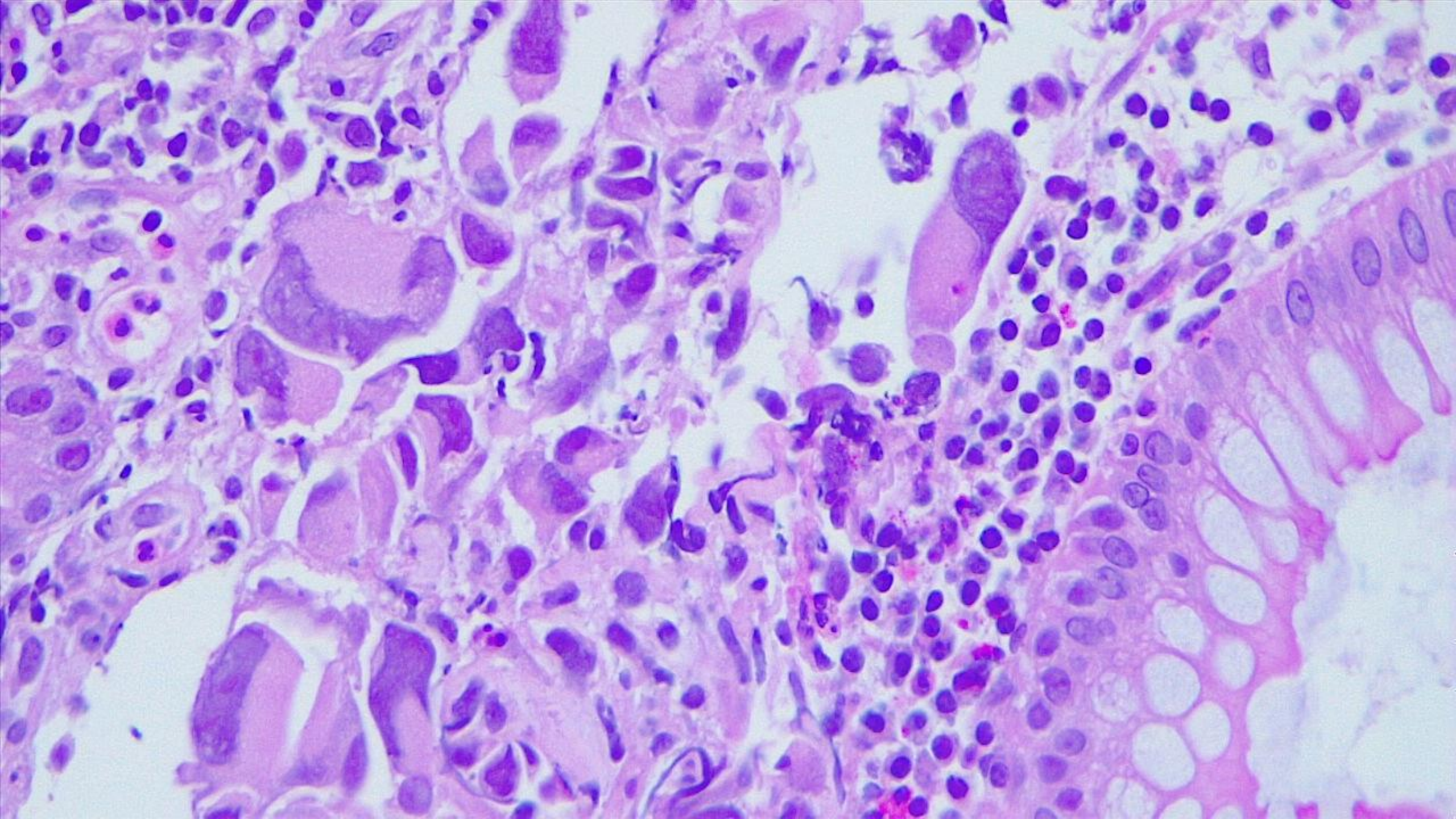
Cédula profesional [Redacted]
Cédula especialidad [Redacted]
Folio de Consejo Gastrocn [Redacted]

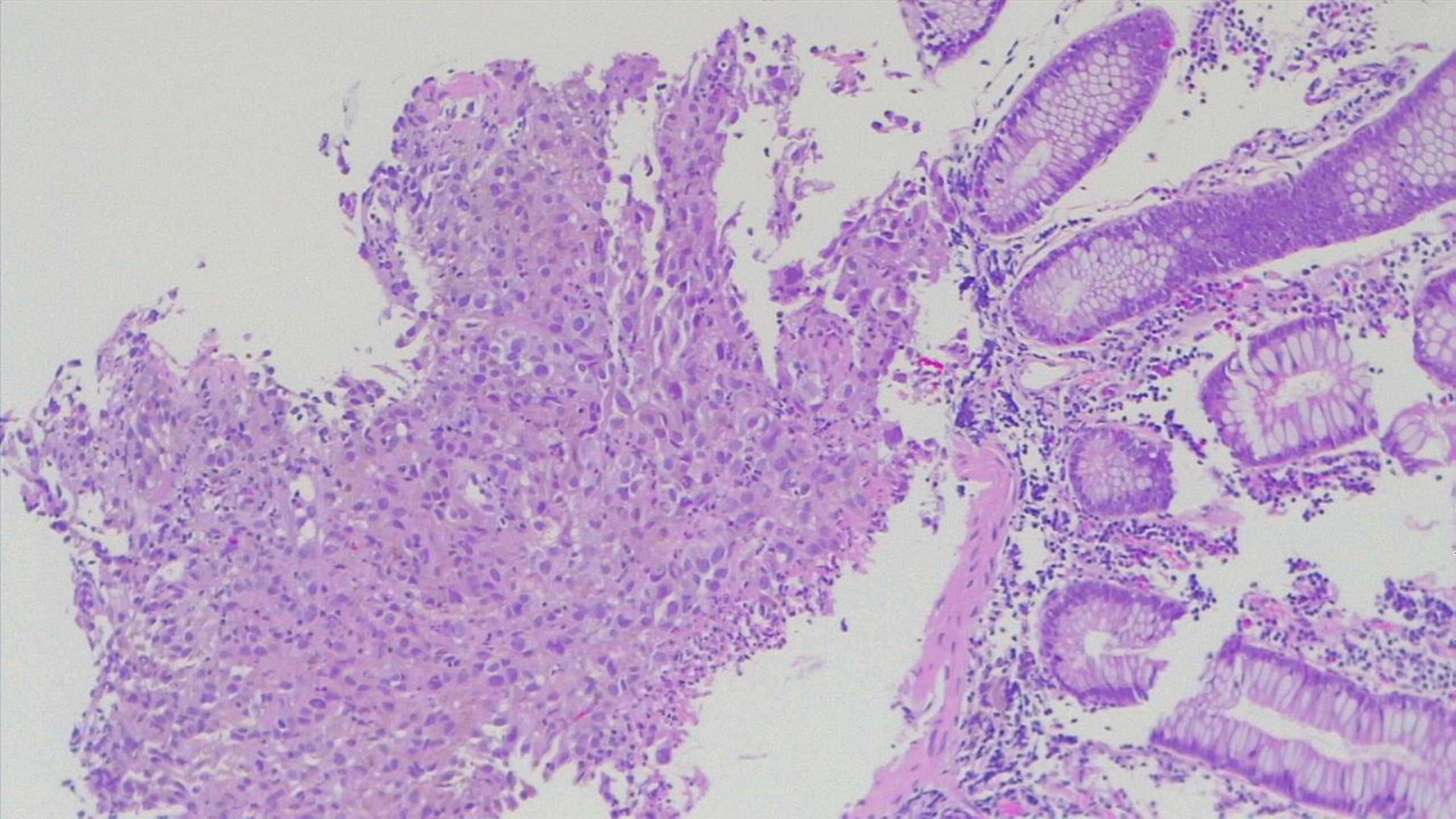
[Redacted]

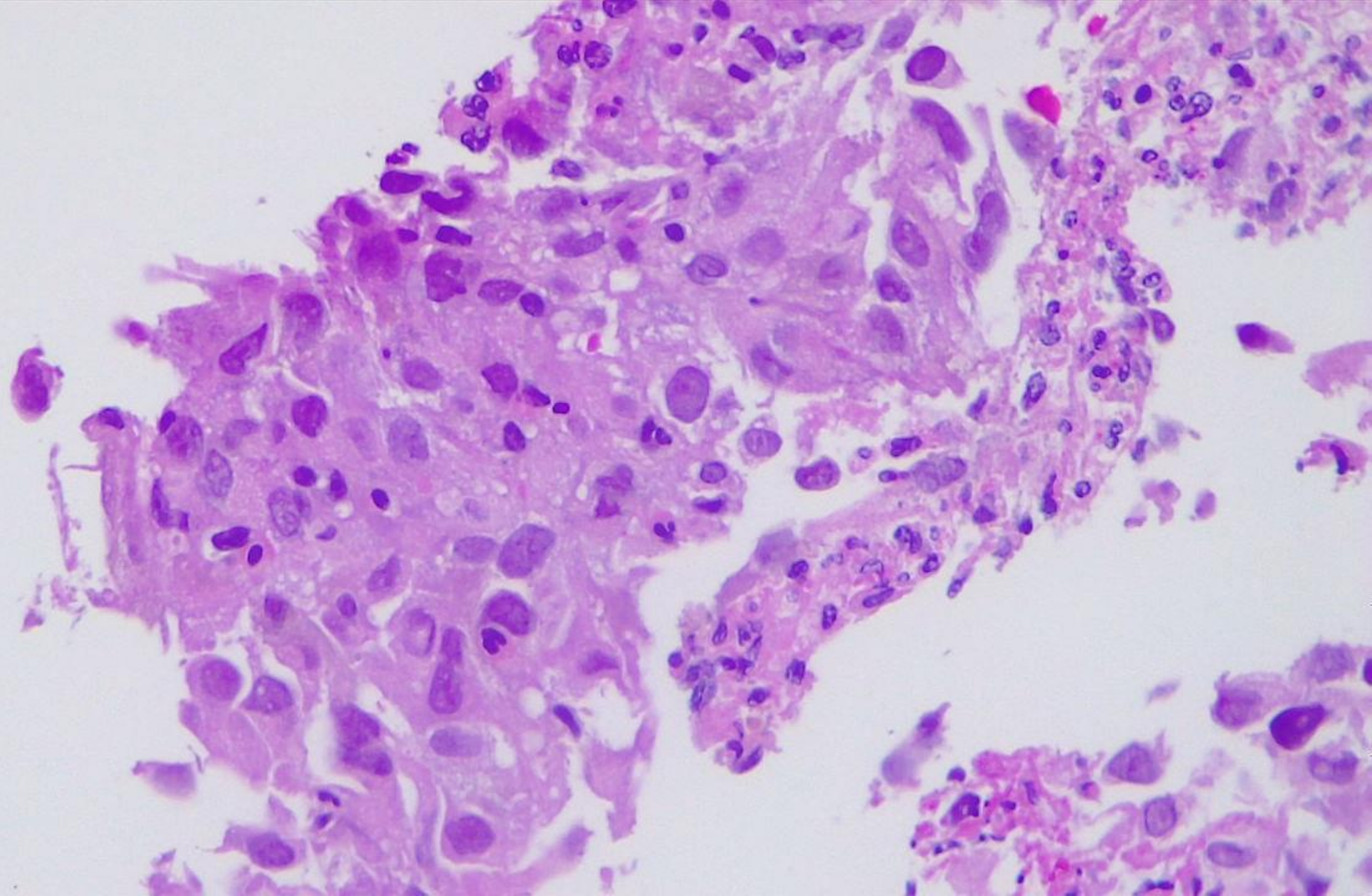


1 mm









Caso 11

LXV
CONGRESO

Colegio y
Asociación
Mexicana de
Patólogos A.C.

HOTEL HACIENDA JURICA
QUERÉTARO, QRO

1 al 4 de mayo 2024



*Conocimiento que perdura y
evoluciona a través del tiempo*

Evento Híbrido

LXV
CONGRESO

Colegio y
Asociación
Mexicana de
Patólogos A.C.

HOTEL HACIENDA JURICA
QUERÉTARO, QRO

1 al 4 de mayo 2024

*Conocimiento que perdura y
evoluciona a través del tiempo*



Evento Híbrido



SEMINARIO “TOMAS VELÁZQUEZ”

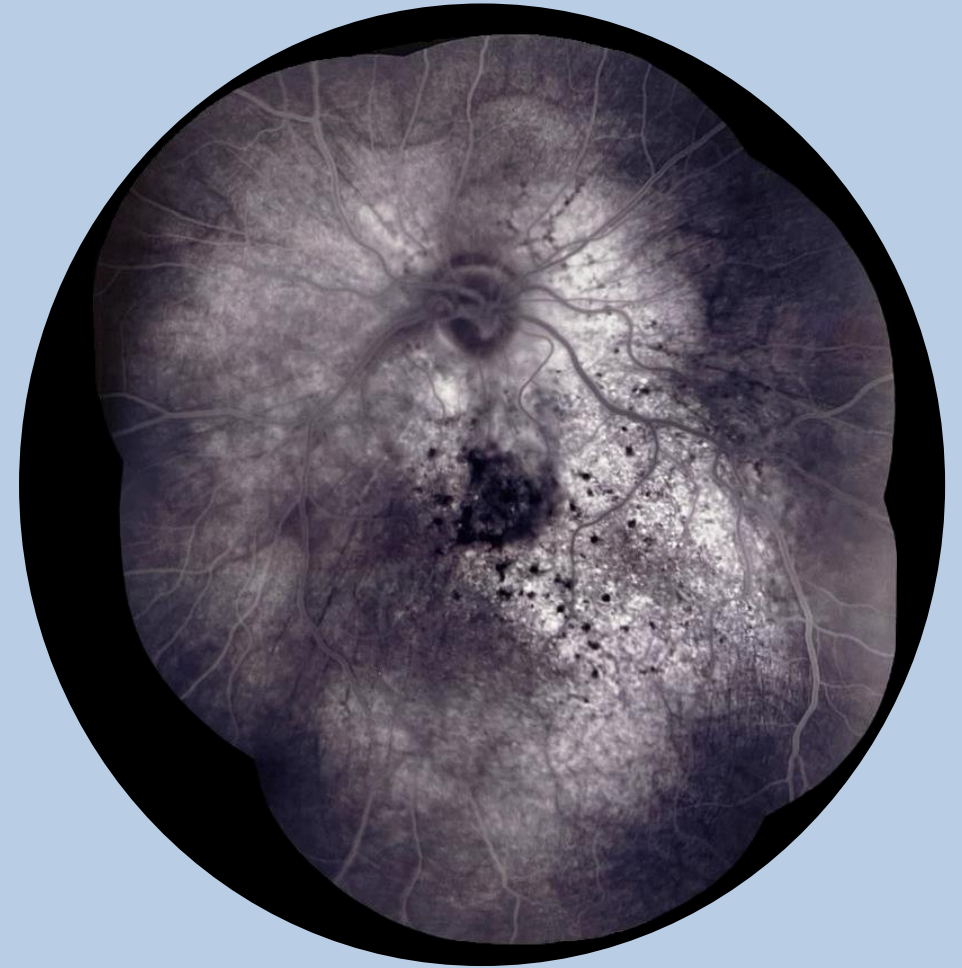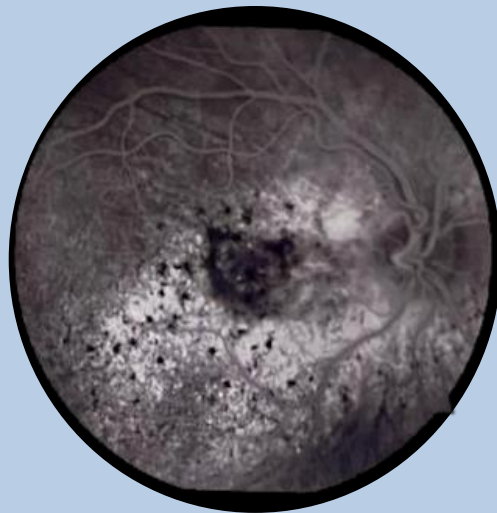
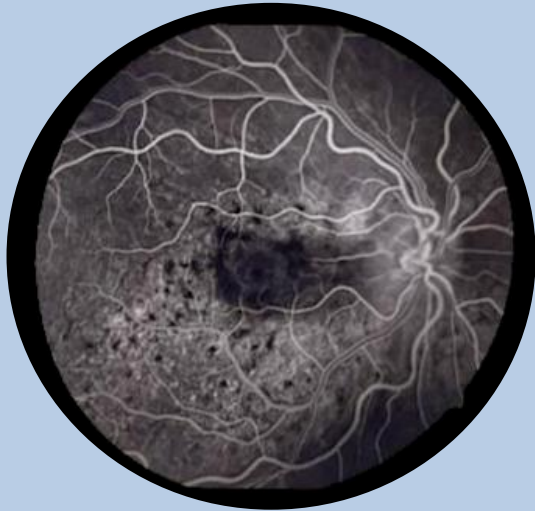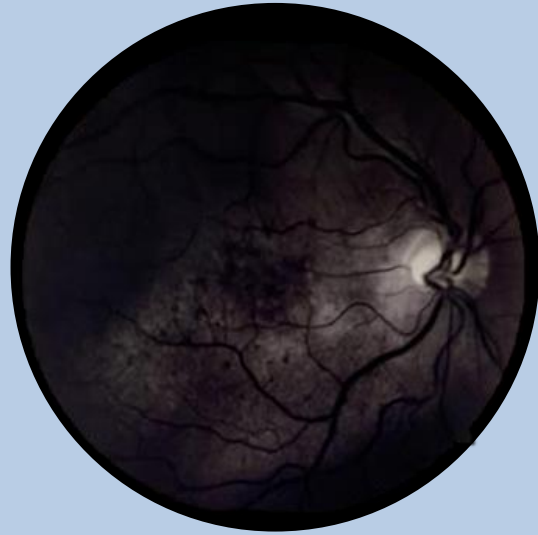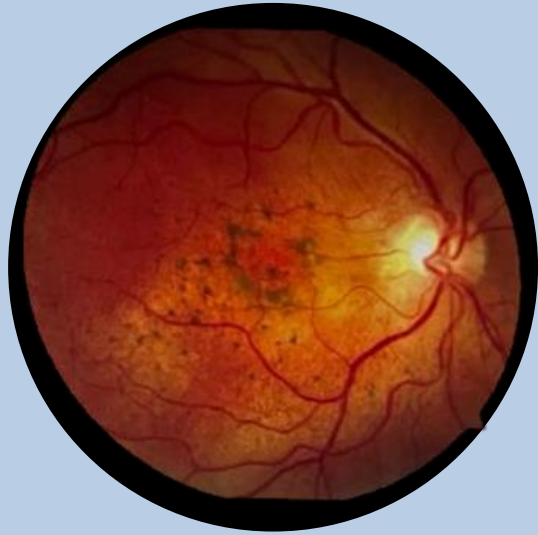DR. EDUARDO AGUSTÍN GODÍNEZ

*Unidad Médica de Alta Especialidad N° 1, Hospital de Especialidades, Centro Médico Nacional Bajío
Instituto Mexicano del Seguro Social
Laboratorio de Anatomía Patológica, Inmunohistoquímica Especializada y Biología Molecular DIME
León, Guanajuato, México.*

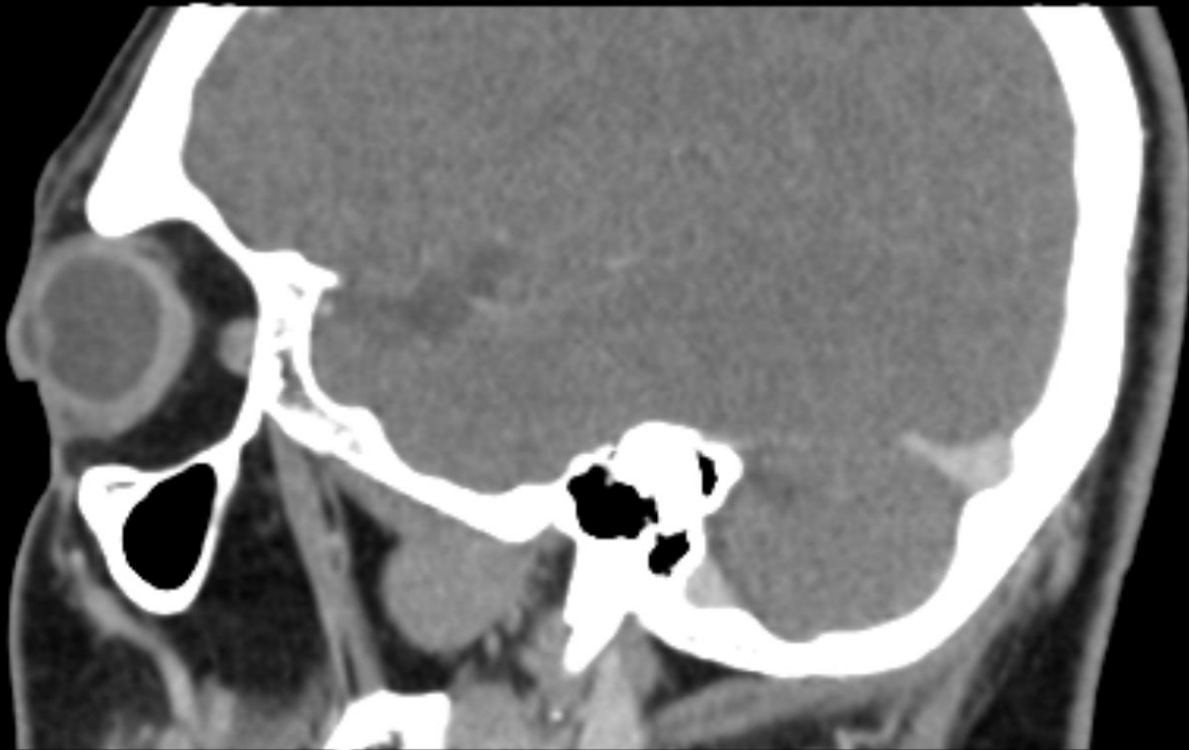
Clínica.

- Paciente masculino de 44 años.
- Inició su padecimiento en 2019 con sensación de cuerpo extraño en ojo derecho y disminución en la agudeza visual, por lo que acude con oftalmólogo en medio privado quien realizó el diagnóstico de enfermedad de Vogt-Koyanagi-Harada, se aplicó medicamento intravítreo en 3 ocasiones (no especificado) y se inició tratamiento inmunosupresor.
- En 2020 un segundo oftalmólogo solicitó QuantiFERON-TB Gold el cual resultó positivo. Se inicia tratamiento para tuberculosis, sin antecedente de patología pulmonar o lesiones pulmonares identificadas por imagen.
- El paciente fue referido a nuestra unidad, a la exploración clínica se observó una zona sobreelevada en retina inferior periférica, la ecografía sin evidencia de lesión intraocular; sin embargo, con aumento de líquido, identificaron una lesión pigmentada por lo que se solicitó tomografía de órbita esta reportó una lesión intraocular derecha, solicitaron descartar melanoma coroideo.

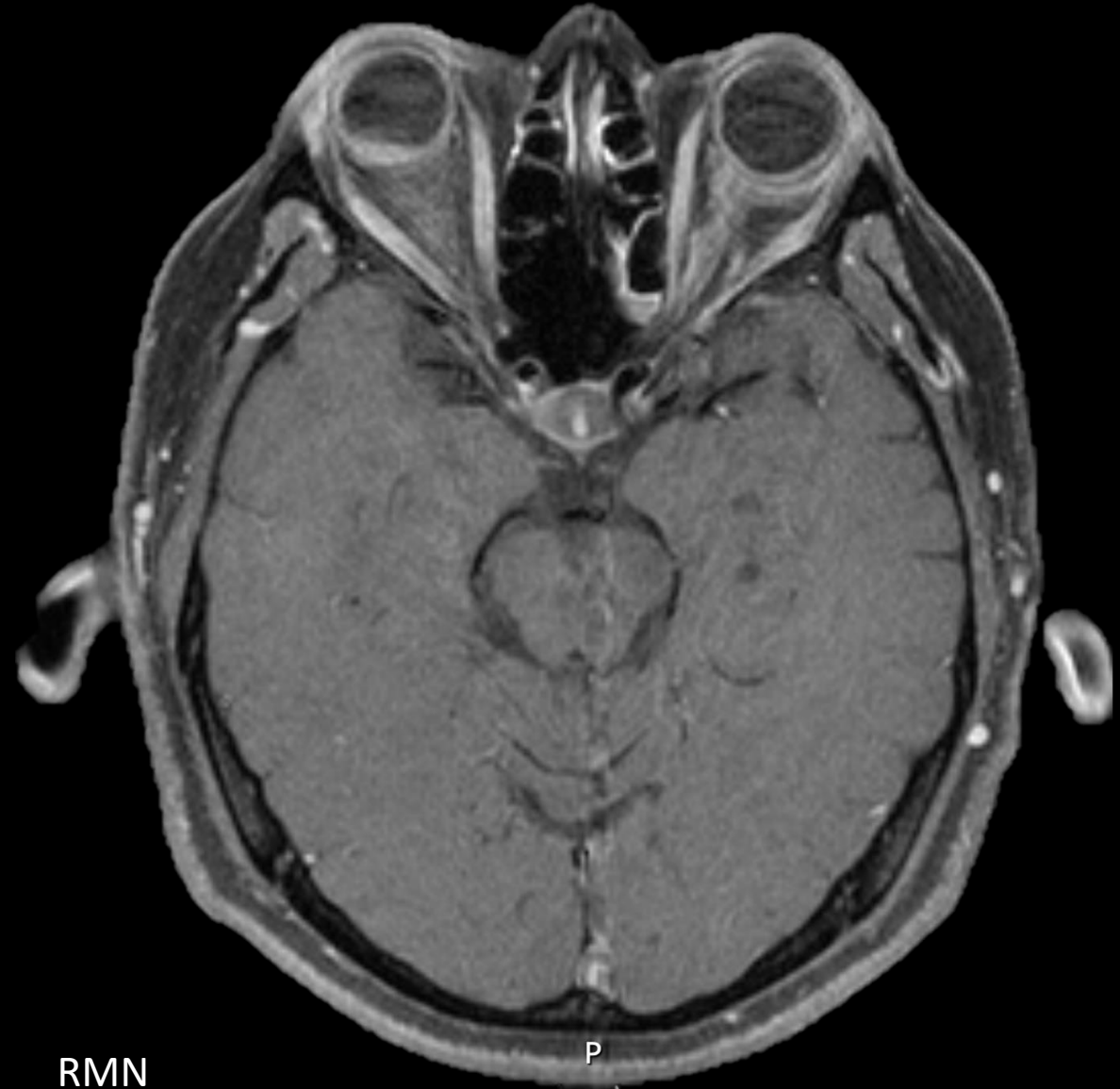Estudios de imagen.



Estudios de imagen.




TAC



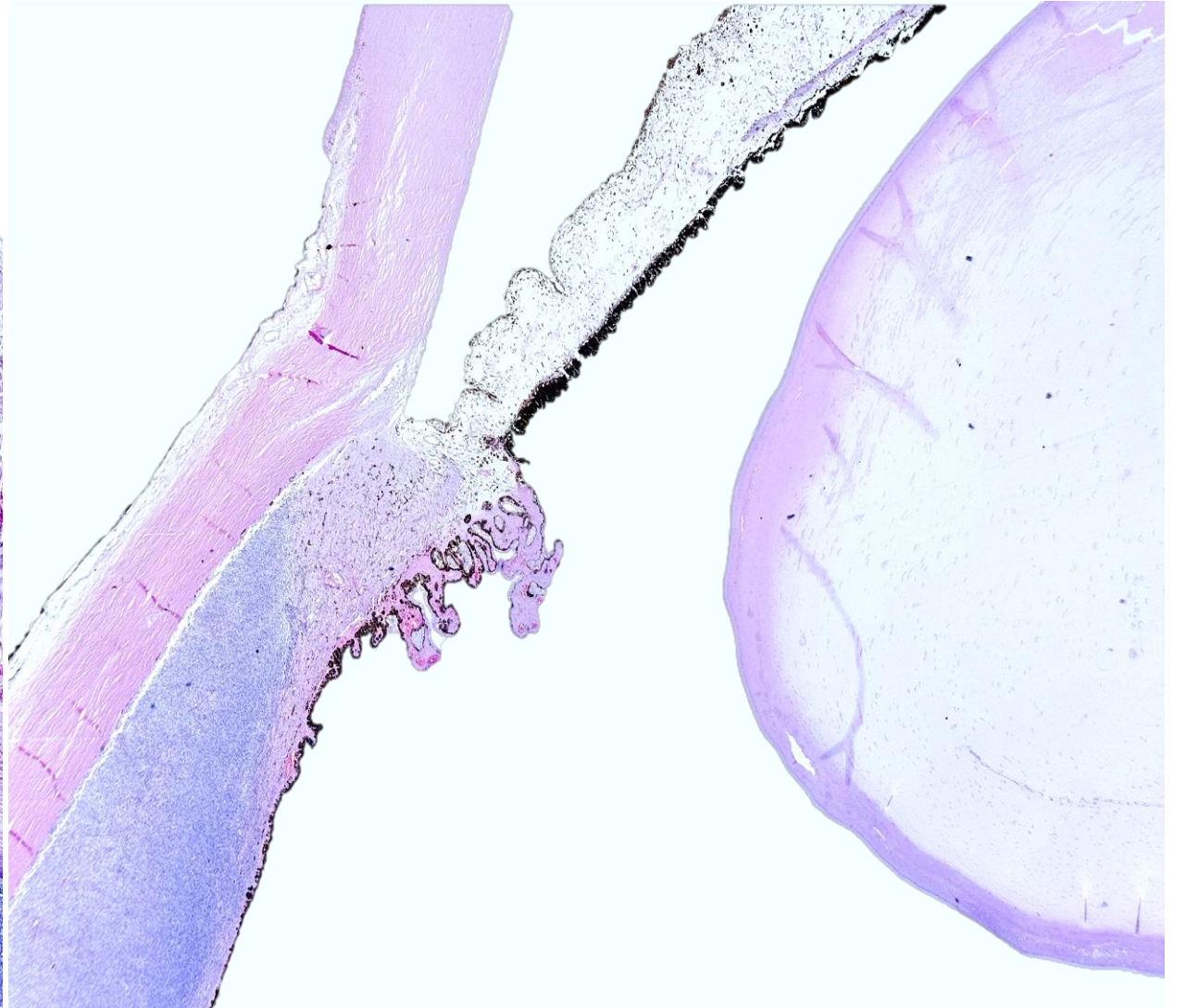
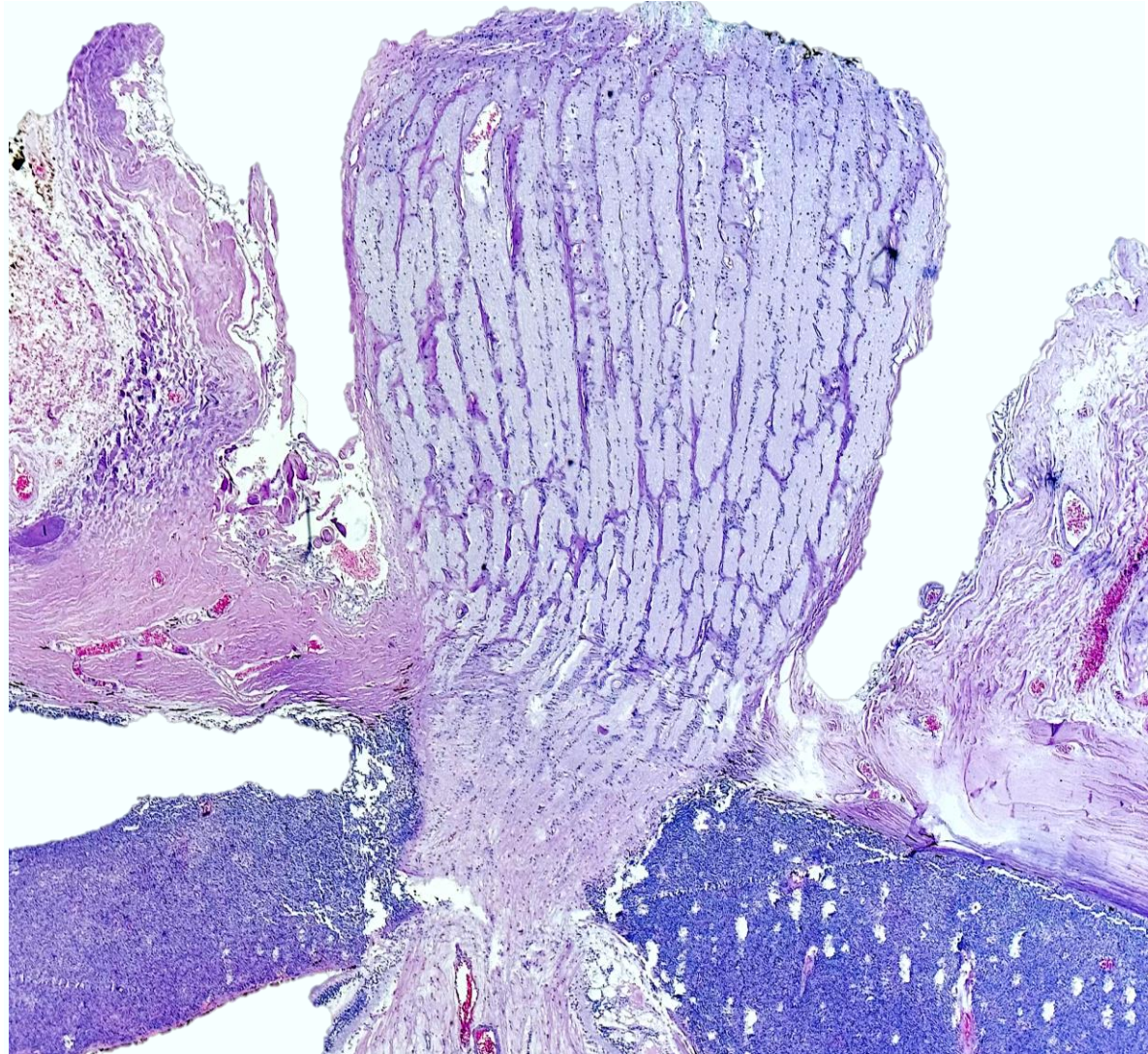
RMN

P

Pieza Quirúrgica.



Microscopia.



Microscopia.

